



Cartagena

ESTOMATOCITOSIS CONGÉNITA COMO CAUSA DE ANEMIA FETAL GRAVE

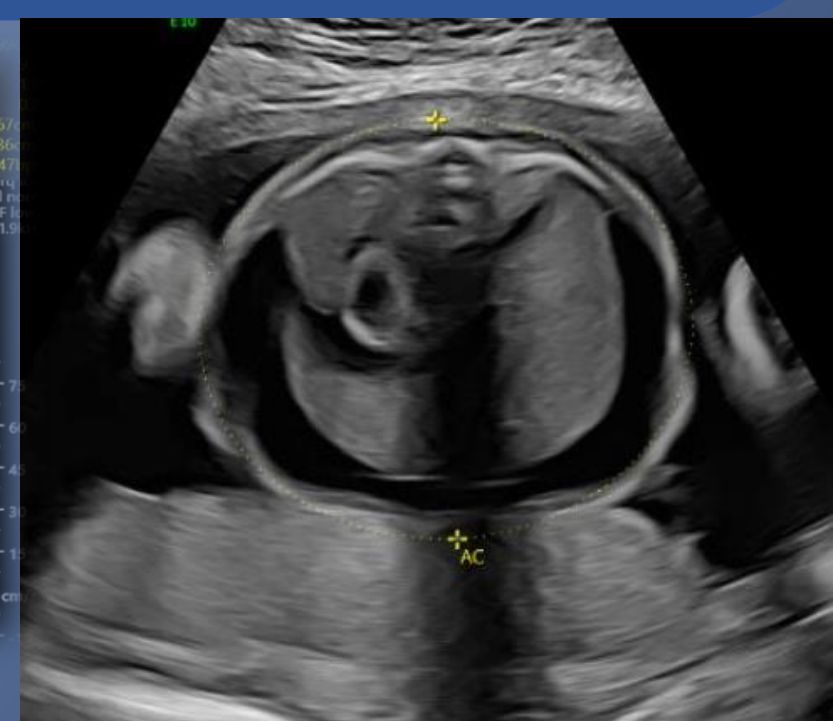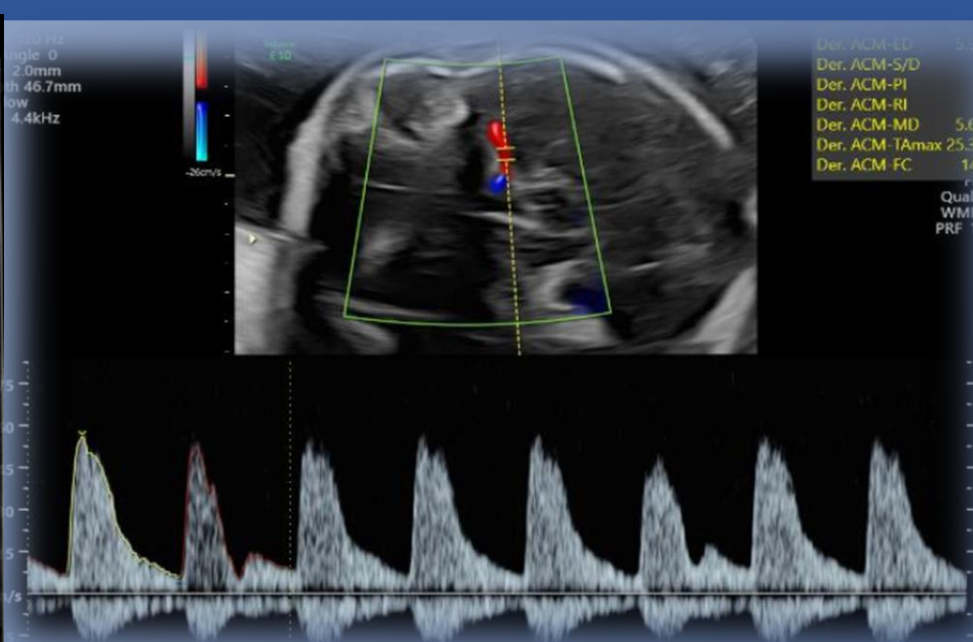
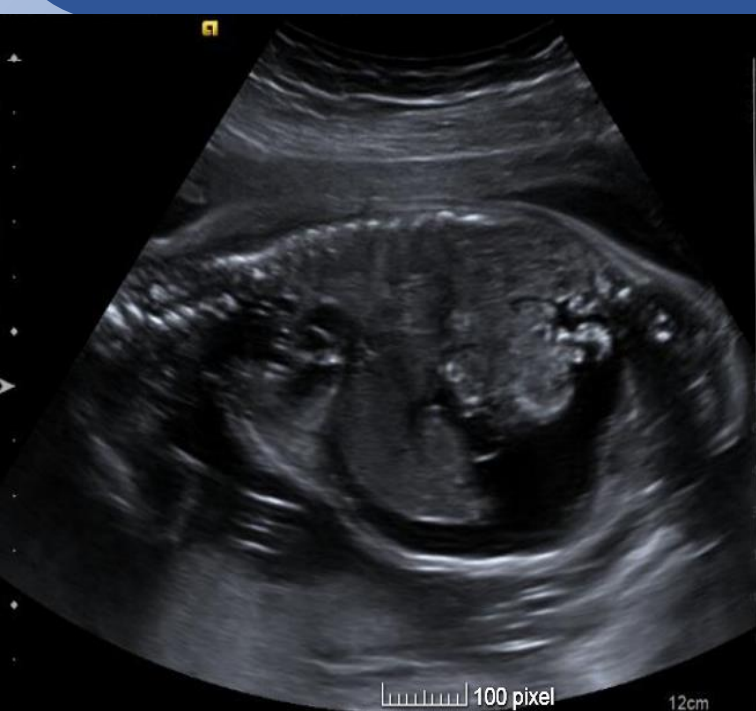Ferrández Martínez M., Maqueda Martínez IM., Diago Muñoz DM., Garví Morcillo J., García Izquierdo O., López Soto AF.

INTRODUCCIÓN

La estomatocitosis congénita, de herencia autosómica dominante, es una alteración de la membrana del eritrocito que adquiere forma de boca o hendidura, y puede ocasionar anemia hemolítica grave, presentándose de manera temprana en la vida. El diagnóstico prenatal de esta enfermedad se puede sospechar mediante el estudio ecográfico, pero para la confirmación es necesario un estudio genético

CASO CLÍNICO

Gestante de 23 semanas, secundigesta con un parto previo, en la que se produce hallazgo de ascitis fetal en ecografía de urgencias. La paciente es remitida a consulta ecográfica en la que se realiza ecocardiografía satisfactoria y se observa ascitis fetal sin hidrotórax. Estudio Doppler con ACM IP: 1.68, V.Máx: 50 (1,69MoM). Tras el diagnóstico de anemia fetal severa, se realizan 3 transfusiones (una a través de cordón y dos intracardíacas). Se realiza amniocentesis con Array-CGH normal, se descarta isoimmunización, infecciones y hemorragia fetomaterna. No se logró identificar causa genética definitiva implicada, pero se identificó una variante de significado clínico incierto en el gen PIEZO1, por lo que se realiza ampliación de exoma evidenciando una variante en heterocigosis de este gen, asociado con estomatocitosis hereditaria deshidratada, de origen materno (portadora sana, con hemograma y ferritina normales) por lo que no justificaba el fenotipo fetal. En semana 35 de gestación se indica inducción del parto, naciendo por cesárea un varón de 2300g con Hb al nacimiento de 16,7g/dL y Hcto 51%, extensión de sangre periférica con anisocitosis y 20% eritroblastos. Coombs directo de cordón positivo muy fuerte, título anti-D 1/16. El recién nacido es dado de alta con estabilidad clínica y hemodinámica.



CONCLUSIONES

La estomatocitosis congénita es una enfermedad rara que suele presentarse de manera temprana en la vida, pero que a veces se manifiesta en la etapa prenatal. En gen PIEZO1 codifica una proteína de canal iónico en la membrana celular y se ha asociado con enfermedades como la displasia linfática de Fotiou y la estomatocitosis congénita. Los dos trastornos muestran características superpuestas, en ambos se ha objetivado hidrops fetal. El diagnóstico prenatal de esta enfermedad se puede sospechar mediante el estudio ecográfico, pero para la confirmación es necesario un estudio genético.

La ascitis perinatal inexplicada se ha relacionado con la aparición de esta enfermedad en el recién nacido, por lo que reconocerla ecográficamente y relacionarla como causa probable, puede ayudar en el diagnóstico temprano así como evitar intervenciones y estudios innecesarios.

BIBLIOGRAFÍA

- Jenner B, Brockelsby J, Thomas W. Dehydrated hereditary stomatocytosis causing fetal hydrops and perinatal ascites. Br J Haematol. 2018 Sep;182(5):620. doi: 10.1111/bjh.15272. Epub 2018 May 16. PMID: 29767406.
- Le Vaillant C, Riteau AS, Eveillard M, Beneteau C. Dehydrated hereditary stomatocytosis: Prenatal management of ascites and pleural effusions. Taiwan J Obstet Gynecol. 2018 Apr;57(2):323-324. doi: 10.1016/j.tjog.2018.02.026. PMID: 29673682.
- Poret H, Simon EG, Hervé P, Perrotin F. Dehydrated hereditary stomatocytosis and recurrent prenatal ascites. J Obstet Gynaecol. 2013 Jul;33(5):527. doi: 10.3109/01443615.2013.781142. PMID: 23815216.
- Martin-Almedina S, Mansour S, Ostergaard P. Human phenotypes caused by PIEZO1 mutations; one gene, two overlapping phenotypes? J Physiol. 2018 Mar 15;596(6):985-992. doi: 10.1113/JP275718. Epub 2018 Jan 31. PMID: 29331020; PMCID: PMC5851881.
- Halma J, Petrikin J, Daniel JF, Fischer RT. Dehydrated Hereditary Stomatocytosis Presenting as Severe Perinatal Ascites and Cholestasis. J Pediatr Gastroenterol Nutr. 2019 Mar;68(3):e52-e53. doi: 10.1097/MPG.0000000000002077. PMID: 29952828.