



Infección por Parvovirus B19: Hidrops fetal no inmune

Gazabat Barbado, E. ; Hernández Peñalver, Al.; Macizo Soria, Ml. ; Pertegal Ruiz, M. ;
Arteaga Moreno, A.; Delgado Marín, JL.

INTRODUCCIÓN

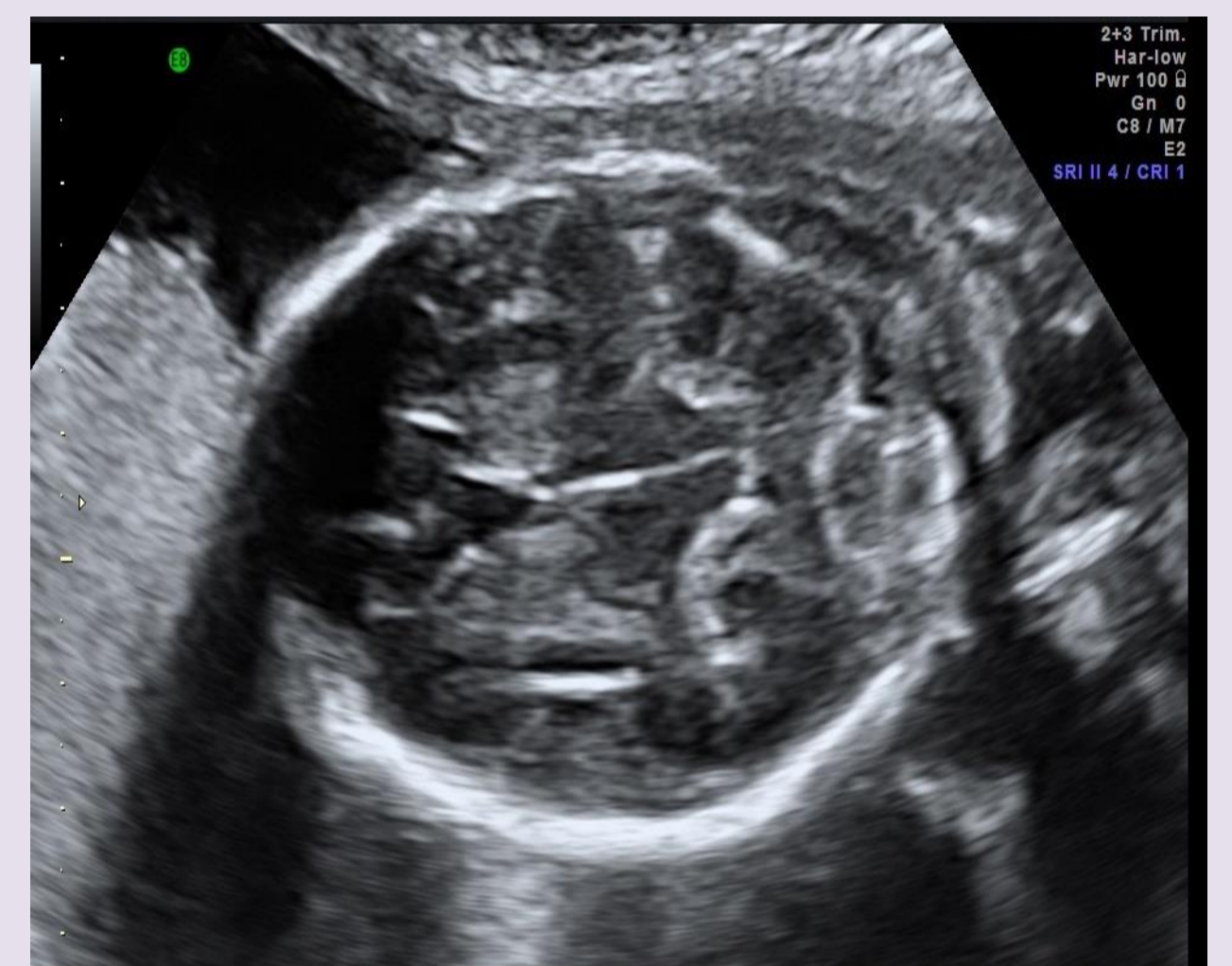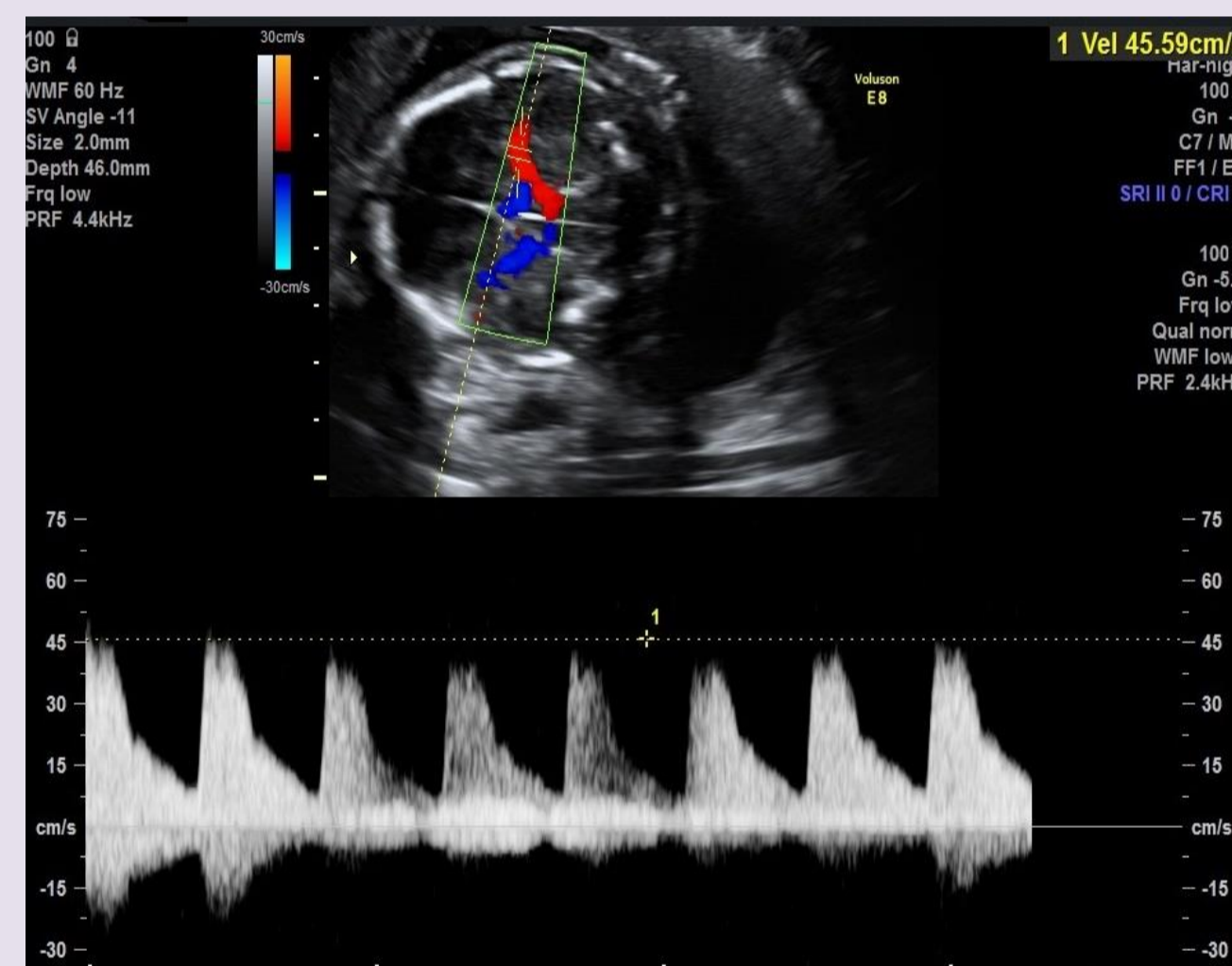
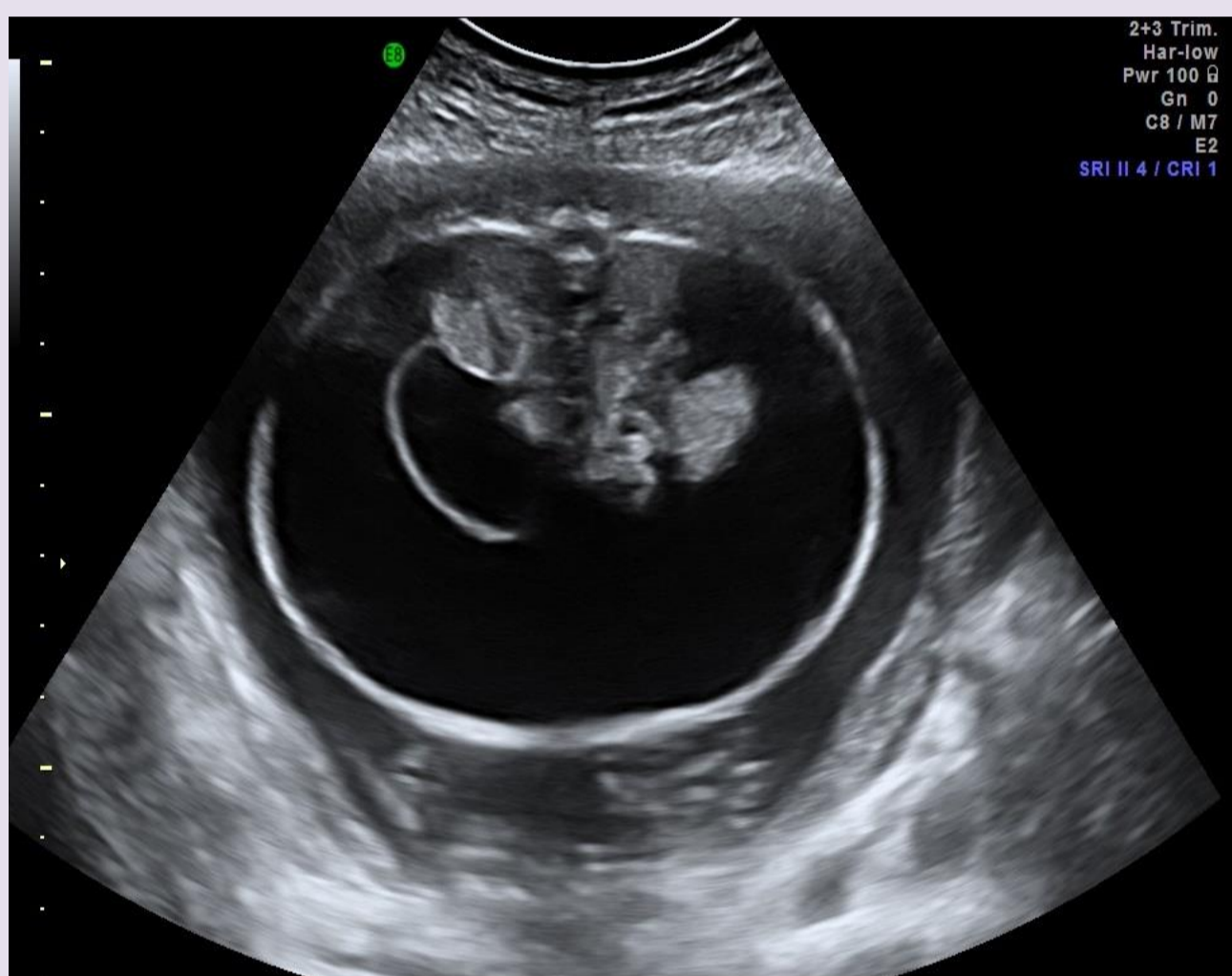
El Parvovirus B19 es un virus con ADN monocatenario y el único de la familia eritrovirus patógeno para los seres humanos. La prevalencia del 'eritema infeccioso' o 'quinta enfermedad' es muy alta antes de los 10 años de edad y es a través de ellos como se produce la transmisión a las mujeres embarazadas. La infección se asocia con anemia fetal grave que puede causar hidrops fetal no inmune, daño neurológico y muerte intraútero aún en ausencia de síntomas maternos. Entre el 25-75% de las embarazadas son seropositivas. La incidencia de pérdida fetal oscila, según los estudios, entre el 1,7 y el 9%.

CASO CLÍNICO

Gestante de 30 años con 6 partos previos y un aborto espontáneo, como único antecedente de interés padece fibrosis quística. En ecografía del primer trimestre presenta bajo riesgo de cromosopatías en el screening. En la semana 20 se visualiza un feto varón con doppler y peso normales, en el que destaca una ascitis severa, cuatro cámaras cardíacas malformadas con una CIV muscular de 3mm y pie derecho equinovaro. Ante los hallazgos se hace un despistaje de infecciones víricas y una amniocentesis y se decide control en una semana. A la semana se objetiva empeoramiento de la ascitis y persistencia de los hallazgos de la ecografía previa. El resultado de la amniocentesis revela un cariotipo normal XY, y en la serología materna se evidencian IgM e IgG positivas para Parvovirus B19, siendo el resto de pruebas negativas. Se encuadra el caso en una ascitis de probable origen infeccioso y se cita para control en una semana.

En el siguiente control se realiza la medición del pico sistólico en ACM y presenta una anemia fetal severa por lo que se remite a Hospital Virgen de las Nieves de Granada para transfusión intrauterina.

En el control semanal la ascitis se encuentra estable, pero en la fosa posterior se observa un área de hemorragia de 11x7mm. Se deciden controles semanales y medición de ACM por si fuera necesaria una segunda transfusión. En los controles posteriores la ascitis seguía agravándose acompañándose finalmente de hidrotórax y edema craneal, ante lo que se decidió conducta expectante ante el probable óbito fetal, que se produjo en la semana 27+5 de gestación. Se ingresó entonces a la paciente para inducción del parto con misoprostol 200mcg vaginal, naciendo el mismo día un feto varón de 1100g.



CONCLUSIÓN

No hay un protocolo de cribado de rutina para la infección por Parvovirus B19 en mujeres embarazadas. La mayor morbi-mortalidad corresponde a aquellos casos en los que la madre se infectó en el primer trimestre. La infección en el segundo trimestre se asocia predominantemente a hidrops fetal. Conviene destacar que no todos los casos de hidrops conducen a la pérdida fetal. En publicaciones recientes se describen casos de fetos hidróticos con infección confirmada por B19 que se resolvieron espontáneamente.

El diagnóstico precoz en mujeres embarazadas es importante ya que la transfusión en fetos hidróticos puede disminuir el riesgo de muerte fetal.

BIBLIOGRAFÍA

- Crane J, Mundle W, Boucoiran I. Parvovirus B19 Infection in Pregnancy. *SOGC Clinical Practice Guideline.* J Obstet Gynaecol Can 2014;36(12):1107–1116.
- Neu N, Duchon J, Zachariah P. TORCH Infections. Clin Perinatol. 2015; 42: 77-103.
- Shabani Z, Eshghaei M, Keyvani H, Shabani F, Sarmadi F, Mollaie H, Monavari S.H. Relation between parvovirus B19 infection and fetal mortality and spontaneous abortion. Med J Islam Repub Iran. 2015; 29:197.

