

DIE MILIAR EPIPLOICA

Castaño Ruiz I, Ibarra Vilar P, Cánovas López L, Ñíguez Sevilla I, Sánchez Ferrer ML, Marín Sánchez MP, Carrascosa Romero MC, Machado Linde F, Nieto Díaz A.

Servicio de Ginecología y Obstetricia Hospital Clínico Virgen de la Arrixaca (Murcia)

La **endometriosis infiltrante profunda** (DIE : deep infiltrating endometriosis) es una forma compleja de presentación de la enfermedad. Se define como la **infiltración del peritoneo por tejido endometrial**, en una profundidad superior a 5mm. El lugar de la infiltración abarca diferentes localizaciones : ligamentos útero-sacros, tabique rectovaginal, paredes intestinales, tracto urinario..

Suele producir un **dolor intenso** que afecta a la calidad de vida de las pacientes y aumenta la dificultad en el abordaje quirúrgico.

CASO CLÍNICO

Mujer de 43 años remitida a nuestras consultas por **dismenorrea intensa** de un año de evolución. Sin AP a destacar. Última revisión ginecológica en 2010, sin hallazgos patológicos. G0, sin deseos genésicos.

Exploración física : Útero doloroso a la palpación y difícil de delimitar. Douglas ocupado por tumoración quística, no móvil de 8-10 cms. Tabique recto vaginal íntegro.

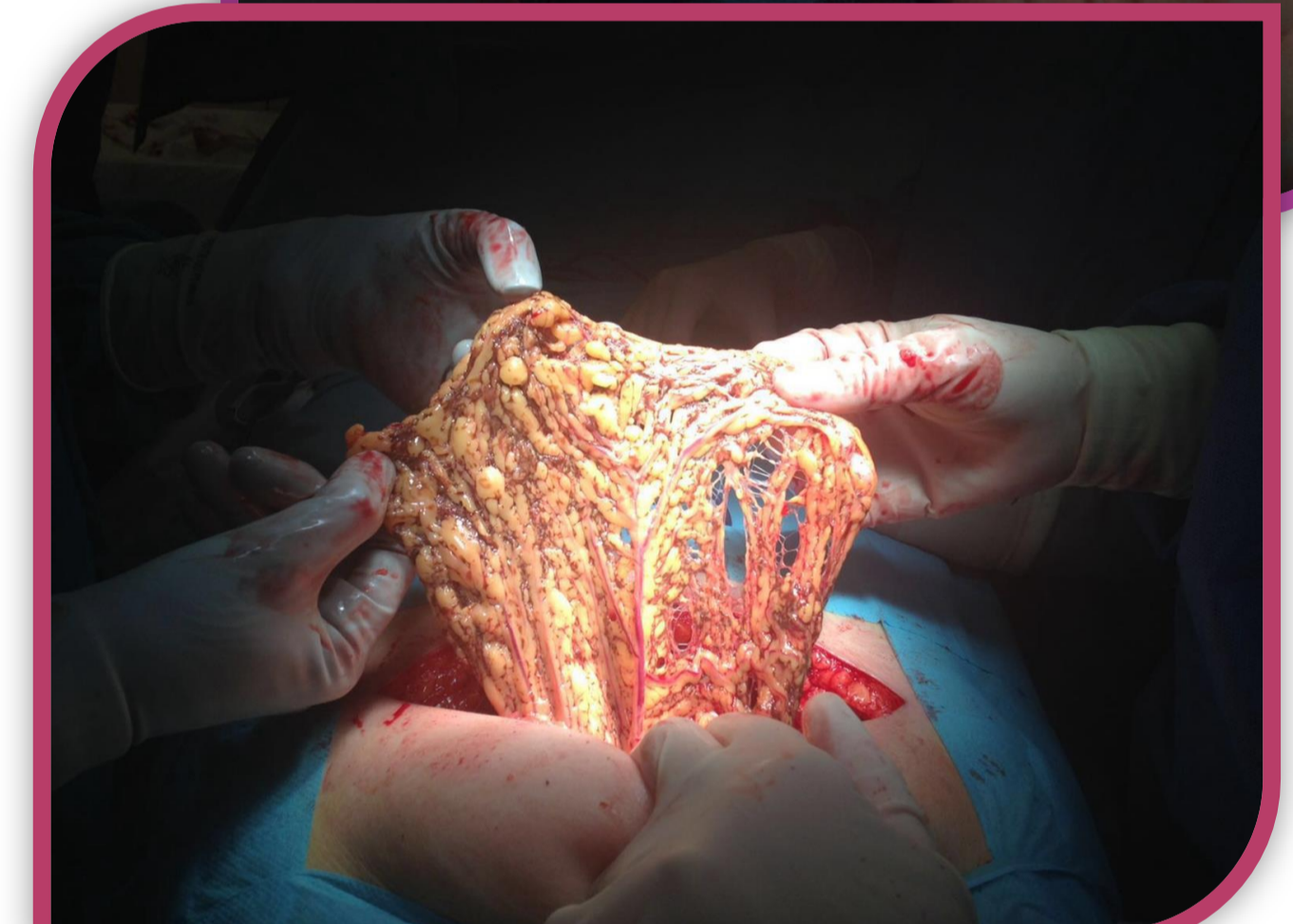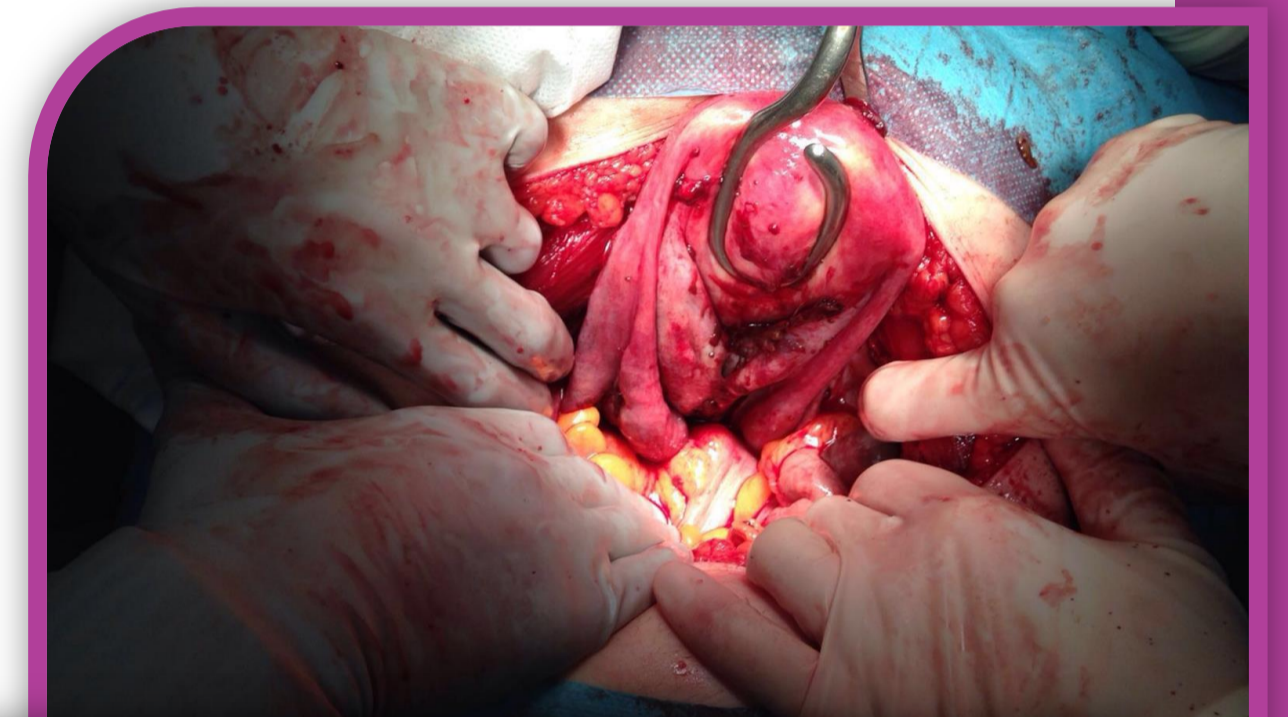
Ecografía-TV : Útero normal. OD : formación quística de 68x61x50mm ecogénica y de contorno liso, que no capta color con el Doppler. Adherida en Douglas y al otro ovario. OI : formación quística de 79x64x56mm de similares características.

Durante el acto quirúrgico se evidencian **endometriomas bilaterales de 8cms, adheridos entre sí y al retrocervix, que obliteran Douglas.** Adherencias a recto sigma, hidrosalpinx bilateral y **nódulos endometriósicos** en recto superior, plica vesico uterina y epiplón (**endometriosis severa grado IV**)

Se procede a adhesiolisis y reconstrucción de la anatomía, HAT +DA , escisión de nódulos endometriósicos y omentecomía parcial vía LPT.

El informe anatomopatológico reveló **endometriosis a nivel uterino, epiplón Y plica vesico uterina.**

El postoperatorio cursó con normalidad y la paciente fue dada de alta con posteriores controles en consulta.



Imágenes 1y2 : Vista macroscópica durante cirugía

DISCUSIÓN

La endometriosis profunda, supone un **reto tanto diagnóstico como terapéutico.**

Los síntomas más frecuentes incluyen dismenorrea, dispareunia, disquécia, disuria y dolor pélvico crónico.

Hay que considerarla una **enfermedad multisistémica** (afectación de aparato digestivo, vías urinarias..) por lo que debe ser manejada por un equipo multidisciplinar.

El tratamiento quirúrgico es la opción más efectiva para el tratamiento. Es eficaz para aliviar la sintomatología .

Sin embargo, las tasas de recurrencia son 30 y 43% a los cuatro y ocho años de seguimiento, respectivamente.

BIBLIOGRAFÍA

- Howard FM. The role of laparoscopy in the evaluation of chronic pelvic pain: pitfalls with a negative laparoscopy. J Am Assoc Gynecol Laparosc 1996; 4:85.
- Weed JC, Ray JE. Endometriosis of the bowel. Obstet Gynecol 1987; 69:727.
- Redwine DB. Ovarian endometriosis: a marker for more extensive pelvic and intestinal disease. Fertil Steril 1999; 72:310.
- Bailey HR, Ott MT, Hartendorp P. Aggressive surgical management for advanced colorectal endometriosis. Dis Colon Rectum 1994; 37:747.
- Pereira RM, Zanatta A, Preti CD, et al. Should the gynecologist perform laparoscopic bowel resection to treat endometriosis? Results over 7 years in 168 patients. J Minim Invasive Gynecol 2009; 16:472.