GENERALITAT VALENCIANA

CONSELLERIA DE SANIDAD UNIVERSAL Y SALUD PÚBLICA

Hospital General Universitari d'Alacant

XXVI REUNIÓN DE LA SGM

HOSPITAL UNIVERSITARIO RAFAEL MÉNDEZ

ACTUALIZACIONES EN PATOLOGÍA VULVAR

AREA III SMS

ENFERMEDAD PRENEOPLÁSICA VULVAR

V.I.N.

Juan Carlos Martínez Escoriza

HGUA

NEOPLASIA VULVAR INTRAEPITELIAL (VIN)

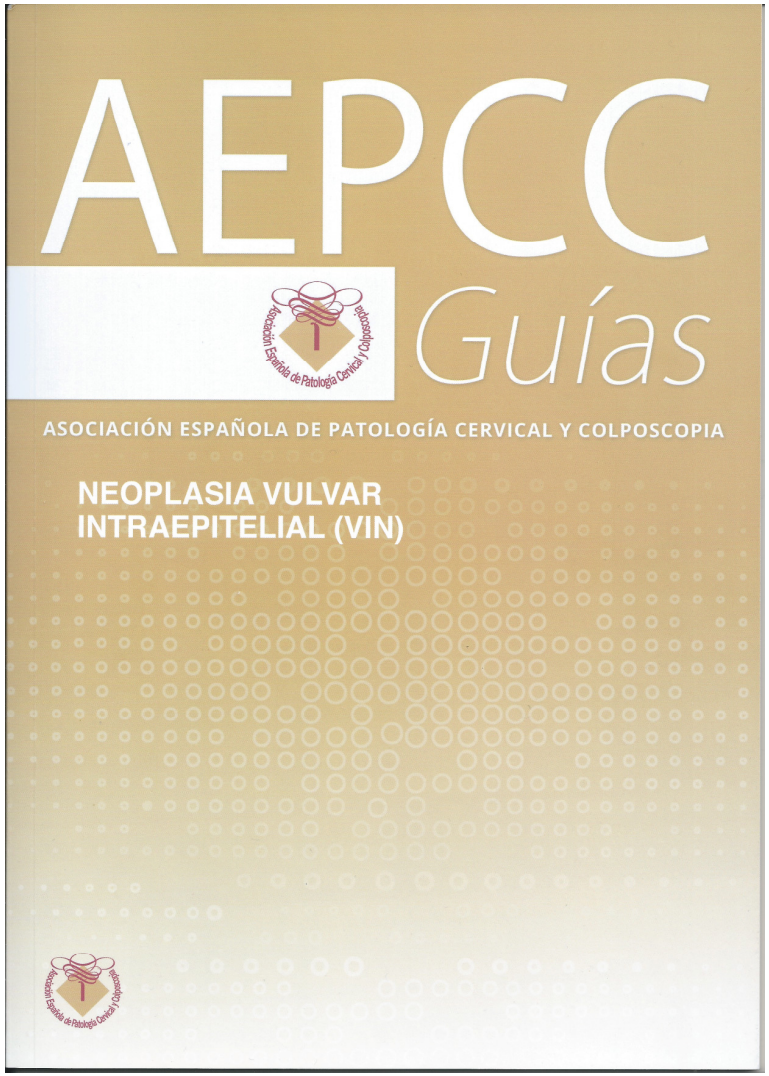

V.I.N.

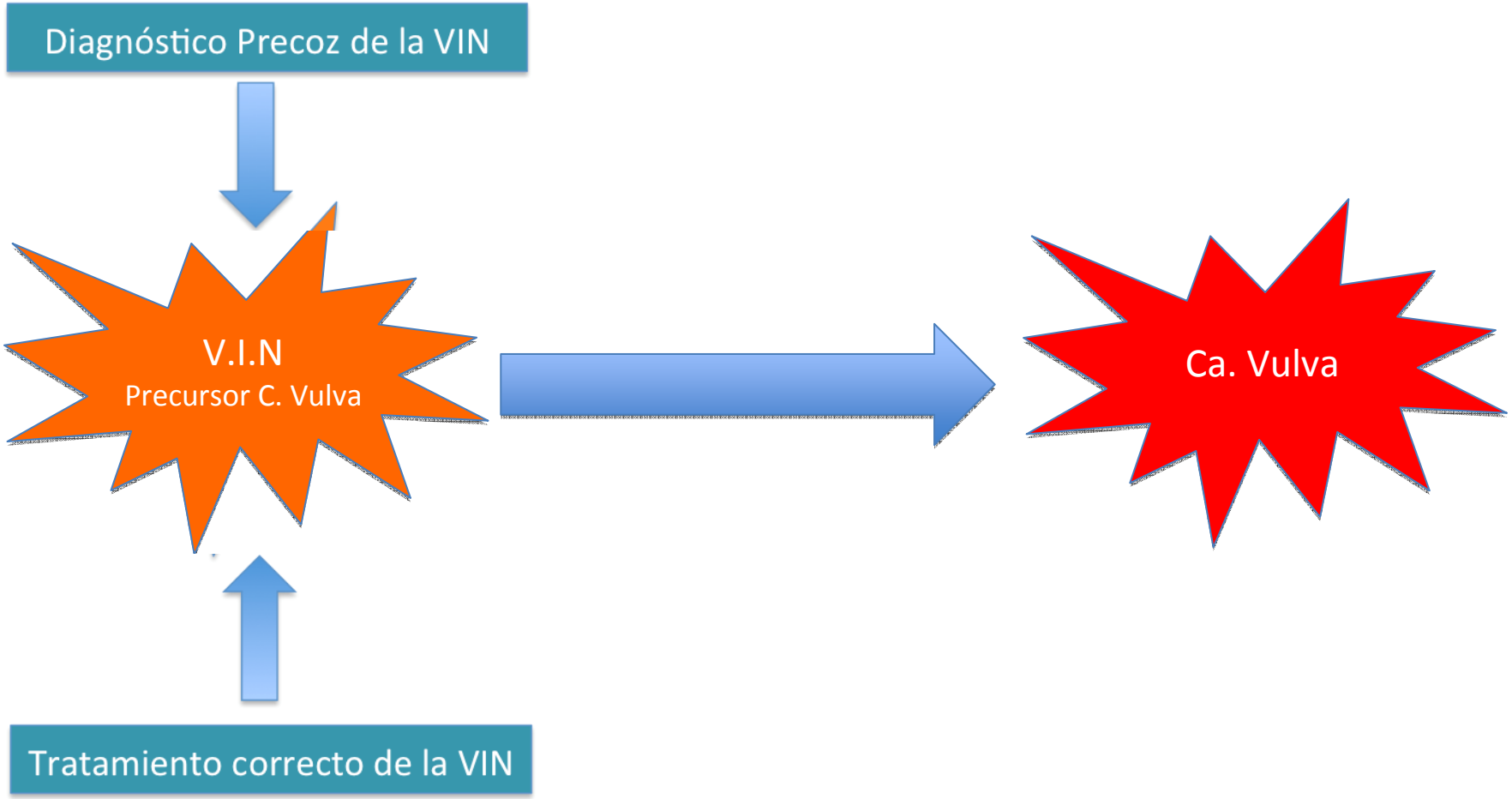

PREVENCIÓN SECUNDARIA DEL CA. VULVA: Diagnóstico Precoz VIN y su buen tratamiento

Ca. Vulva: 2 vías Etiopatogénicas

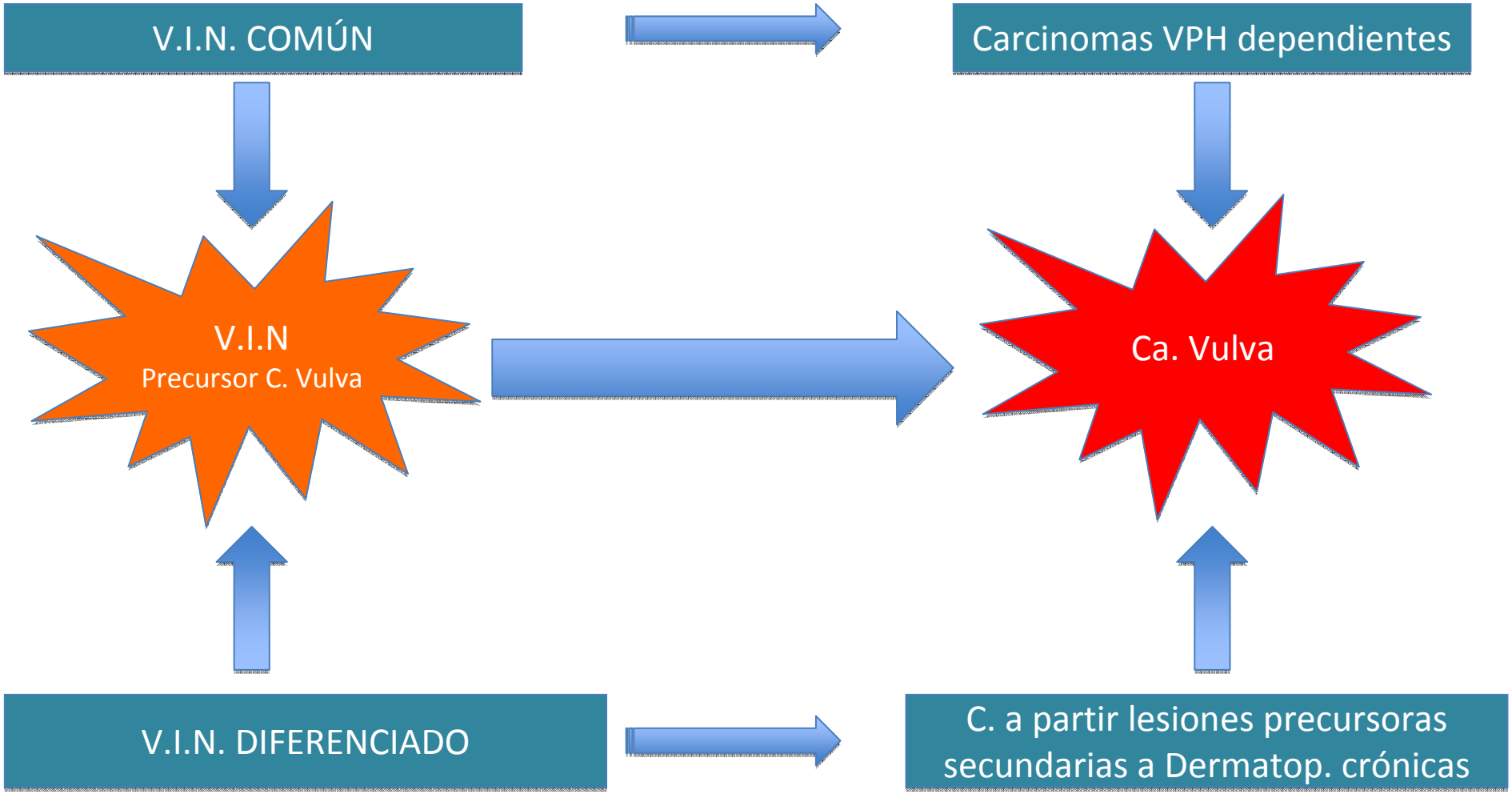

Ca. Vulva: 2 vías Etiopatogénicas

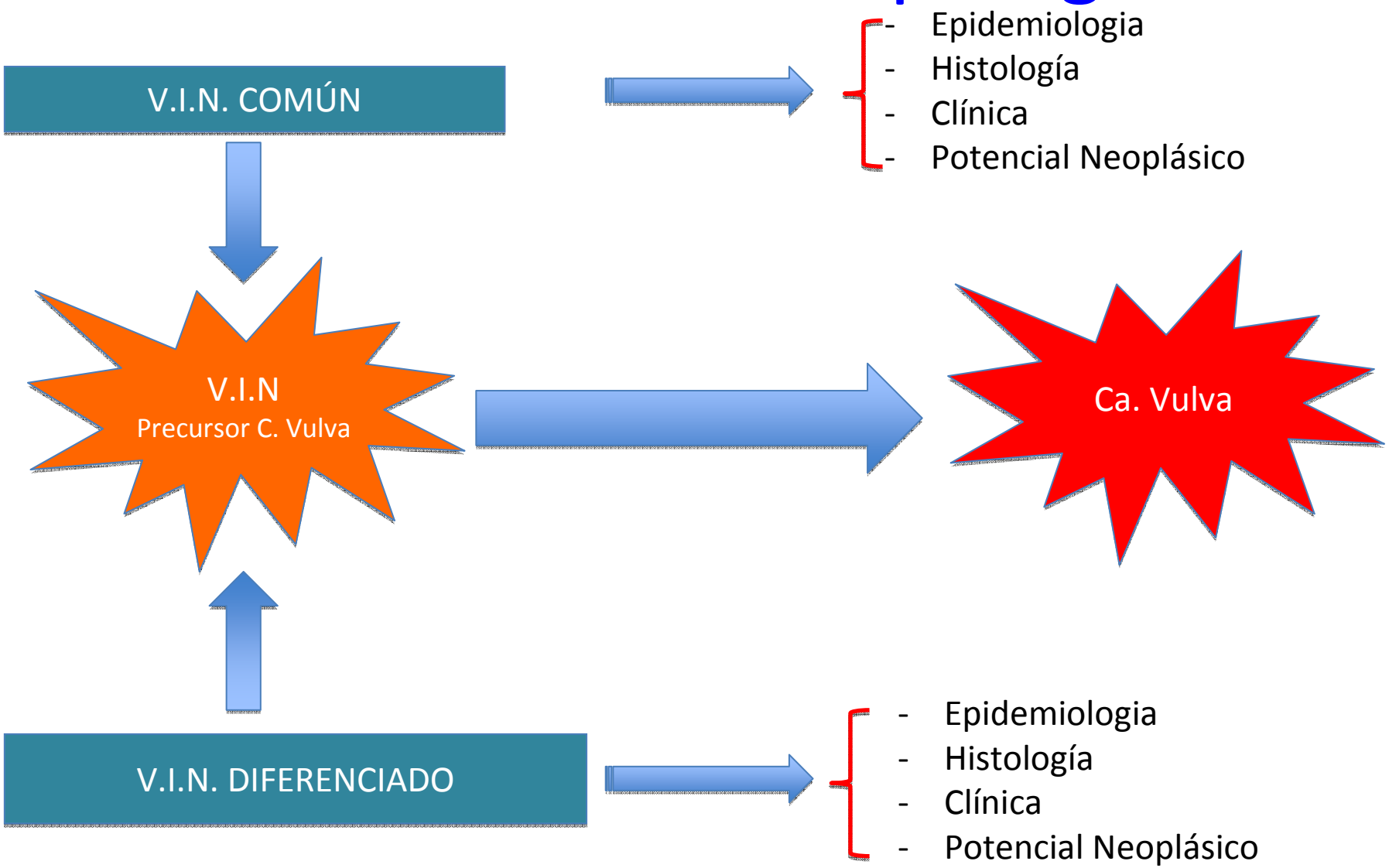

V.I.N. Diferencias Clínicas

Tipos Clínico-patológicos de la V.I.N.		
Tipo Histológico	**HSIL (VIN común)**	**VIN Diferenciado**
Edad	20-40 años	> 40 años
Frecuencia	95 %	5 %
Presencia VPH	+++	-
Condilomas	+	-
Citología Anormal	+	-
Fumadoras	++	+/-
Inmunodepresión, VIH	+	-
Clínica	Prurito, escozor, disuria, ..	Vulvodinia, escozor, prur.
Focos lesionales	Múltiple	Único
Asociación con Dermatosis infl.	-	++
Pronóstico	Favorable	Desfavorable
Marcadores moleculares	Integración VPH: p16 y p14	Mutación p53

V.I.N.

¿QUÉ HACER ANTE UN V.I.N.?

GRAN VARIABILIDAD EN SU PRESENTACIÓN CLINICA

ALTO RIESGO DE INVASION OCULTA AL DIAGNÓSTICO

MULTIPLES OPCIONES TERAPÉUTICAS PERO NINGUNA DEFINITIVA

ALTO PORCENTAJE DE RECURRENCIAS TRAS TRATAMIENTO

NECESIDAD DE CONOCER MUY BIEN LOS VIN

The 2015 International Society for the Study of Vulvovaginal Disease (ISSVD) Terminology of Vulvar Squamo Intraepithelial Lesions

Jacob Bornstein, MD, MPA,[1] Fabrizio Bogliatto, MD,[2] Hope K. Haefner, MD,[3] , MD, MS,[4] Mario Preti, MD,[5] Tanja G. Bohl, MD,[6] and Jason Reutter, MD,[7] for th y Committee

Journal of Lower Genital Tract Disease • Volume 2 January 2016

Lo 1º: ¡¡Aclarar terminología!!

TABLE 1. Historic Terminologies of

1922	Dysk de la
1929	
1943	d
1961	elial carcinoma of Bowen
	epithelial carcinoma simplex type
	ulvar atypia
	Bowenoid atypia
	(ISSVD) Hyperplastic dystrophy with atypia
	Bowenoid papulosis
2	VIN
1986	(ISSVD) VIN 1–3, VIN 3, differentiated type
1989	(WHO) VIN 1–3
1994	(WHO) SIL
2004	(ISSVD) VIN usual and VIN differentiated
2012	(LAST) LSIL and HSIL
2014	(WHO) LSIL, HSIL and VIN differentiated

The 2015 International Society for the Study of Vulvovaginal Disease (ISSVD) Terminology of Vulvar Squamous Intraepithelial Lesions

Jacob Bornstein, MD, MPA,[1] Fabrizio Bogliatto, MD,[2] Hope K. Haefner, MD,[3] Colleen K. Stockdale, MD, MS,[4] Mario Preti, MD,[5] Tanja G. Bohl, MD,[6] and Jason Reutter, MD,[7] for the ISSVD Terminology Committee

Journal of Lower Genital Tract Disease • Volume 20, Number 1, January 2016

TABLE 2. Comparison of the ISSVD Terminologies and LAST of Vulvar Squamous Intraepithelial Neoplasia

Year of publication	Friedrich[8] (1976)	Wilkinson et al.[9] (1986)	Sideri et al.[4] (2004)	Darragh et al.[1] (2012, LAST)
Terminology categories	Vulvar atypia	VIN 1	Flat condyloma or HPV effect	LSIL (VIN 1)
	A. Without dystrophy	VIN 2	VIN, usual type (Bowenoid, basaloid, mixed)	HSIL (VIN 2,3)
	B. With dystrophy			
	Squamous carcinoma in situ	VIN 3		
		Differentiated VIN	VIN, differentiated type	—

TABLE 4. 2015 ISSVD Terminology of Vulvar SILs

- LSIL of the vulva (vulvar LSIL, flat condyloma, or HPV effect)
- HSIL of the vulva (vulvar HSIL, VIN usual type)
- DVIN

V.I.N.

- Clasificación Richart utilizando el téermino V.I.N. Por similitud a Cérvix
- 1.986: ISSVD: VIN 1, VIN 2 y VIN 3 (Se reconocía uno diferente: VIN Diferenciado)
- 2.004: Se limita a escamoso, excluyendo el Melanoma In Situ y Paget Vulvar
- 2.004: El VIN 1 se considera sólo reacción a infección VPH, no preneoplasia.

Clasificación 2004 (ISSVD)	
VIN	**Características**
VIN tipo Común	Asociado a VPH -Patrón Condilomatoso -Patrón basaloide -Patrón mixto
VIN tipo diferenciado	No asociado a VPH (Sí a Liquen E-A, Simple Crónico)
VIN tipo inclasificado	No se puede clasificar en los anteriores Puede incluir tipos raros. Ej.: VIN pagetoide

V.I.N.

- 2.012: Terminología LAST: cérvix, vagina, vulva, ano, pene: LSIL (-1) y HSIL (-2-3)
- 2.014: OMS: VIN COMUN: LSIL Y HSIL. No sirve para VIN Diferenciado.
- 2.015: ISSVD modificó y dijo LSIL no es precursora, es reactiva a VPH (Condiloma)
- 2.015: Por lo tanto, tratar LSIL vulvares no es hacer prevención cáncer vulvar
- 2.015: ISSVD sólo reconoce el HSIL (VIN Común) y luego el VIN Diferenciado

Clasificación 2015 (ISSVD)	
VIN	**También llamado**
VIN tipo Común	H-SIL vulvar: Lesión Alto Grado Escamosa vulvar
VIN tipo diferenciado	Neoplasia Vulvar Intraepitelial tipo diferenciado

EPIDEMIOLOGIA

- V.I.N.:
  - infradiagnosticada
- NO hay datos fidedignos
  - Asintomática
  - No registros de casuística
- Claro incremento diagnóstico VIN y Caída Cáncer Vulva
  - Sensibilización frente VPH, Evaluación vulvar,..
- No hay recomendaciones para:
  - CRIBADO-DETECCIÓN PRECOZ de la VIN

OPEN ACCESS Freely available online

PLOS | ONE

Targeting Human Papillomavirus to Reduce the Burden of Cervical, Vulvar and Vaginal Cancer and Pre-Invasive Neoplasia: Establishing the Baseline for Surveillance

Mari Nygård[1]*, Bo Terning Hansen[1], Joakim Dillner[2], Christian Munk[3], Kristján Oddsson[4], Laufey Tryggvadottir[5,6], Maria Hortlund[7], Kai-Li Liaw[8], Erik J. Dasbach[9], Susanne Krüger Kjær[3,10]

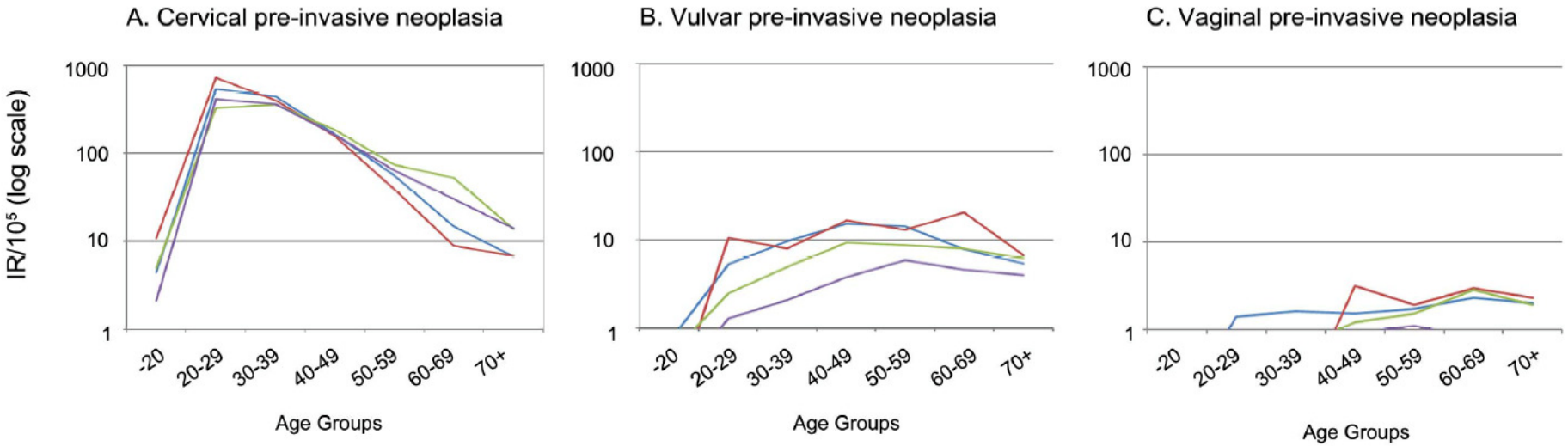

	A. Cervical pre-invasive neoplasia							B. Vulvar pre-invasive neoplasia							C. Vaginal pre-invasive neoplasia						
	-20	20-29	30-39	40-49	50-59	60-69	70+	-20	20-29	30-39	40-49	50-59	60-69	70+	-20	20-29	30-39	40-49	50-59	60-69	70+
Denmark	4	540,1	442,1	165,3	56,1	14,6	6,7	0,7	5,3	9,7	15,3	14,2	7,9	5,4	0,1	1,4	1,6	1,5	1,7	2,3	2,0
Iceland	10,8	723,3	399,2	158,4	39,5	8,8	6,8	0,1	10,7	8,0	16,9	13,2	20,6	6,8	0,1	0,1	0,1	3,1	1,9	2,9	2,3
Norway	4,9	327,0	359,9	185,9	74,0	53,0	13,8	0,5	2,5	4,9	9,4	8,7	8,0	6,2	0,1	0,6	0,6	1,2	1,5	2,8	1,9
Sweden	2,1	417,0	363,1	164,2	64,6	30,3	14,1	0,2	1,3	2,1	3,8	5,9	4,6	4,0	0,1	0,4	0,6	0,9	1,1	0,8	0,5

Prog Obstet Ginecol. 2011;54(7):351—357

ELSEVIER DOYMA

PROGRESOS de OBSTETRICIA Y GINECOLOGÍA

www.elsevier.es/pog

ORIGINAL

Patología del tracto genital inferior asociada
humano en mujeres españolas

Javier Cortés [a,*], Xavier Castellsagué [b], Aureli
an-Martín [e]

Por cada 100 CIN,... ¡¡3 VIN!!

Tabla 2 Distribución de las lesiones relacionadas con el VP
de las pacientes

Lesiones (número de diagnósticos)	s de edad, número (%)			
	<	-44 años	45-60 años	> 60 años
VaIN (n = 120)		42 (35,0)	27 (22,5)	24 (20,0)
VaIN 1 (n = 69)		29 (42,0)	12 (17,4)	8 (11,6)
VaIN 2 (n = 22)	2)	5 (22,7)	5 (22,7)	8 (36,4)
VaIN 3 (n = 22)	(9,1)	5 (22,7)	7 (31,8)	8 (36,4)
VIN (n = 126) 2 % d	29 (23,0)	25 (19,8)	25 (19,8)	47 (37,3)
CIN (n = 4.438) [a]	1.587 (35,8)	2.159 (48,6)	602 (13,6)	90 (2,0)
CIN 1 (n = 2.70	1.120 (41,3)	1.216 (44,9)	330 (12,2)	43 (1,6)
CIN 2 (n =	284 (32,8)	461 (53,2)	114 (13,1)	8 (0,9)
CIN 3	179 (21,2)	470 (55,7)	156 (18,5)	39 (4,6)
Ader = 224)	67 (29,9)	106 (47,3)	43 (19,2)	8 (3,6)
Verrug = 1.288)	818 (63,5)	418 (32,5)	50 (3,9)	2 (0,2)

[a] Faltan de 3 casos (número total de diagnósticos de CIN: 4.441).

VIN: Se considera una entidad infradiagnosticada, con datos epidemiológicos pobres

V.I.N.

- **TASA INCIDENCIA PAÍSES NÓRDICOS:**
  - 2,5-3,1/100.000 mujeres/año
    - Incremento a partir de los 40 a.
      - Serie 587 casos, edad media al diagnóstico: 50 años.
- **TASA INCIDENCIA**
  - Menor que CIN y mayor que VAIN
- **MAS INCIDENCIA EN COLECTIVOS VHI +**
- **ELEVANDOSE EN LOS ÚLTIMOS AÑOS**

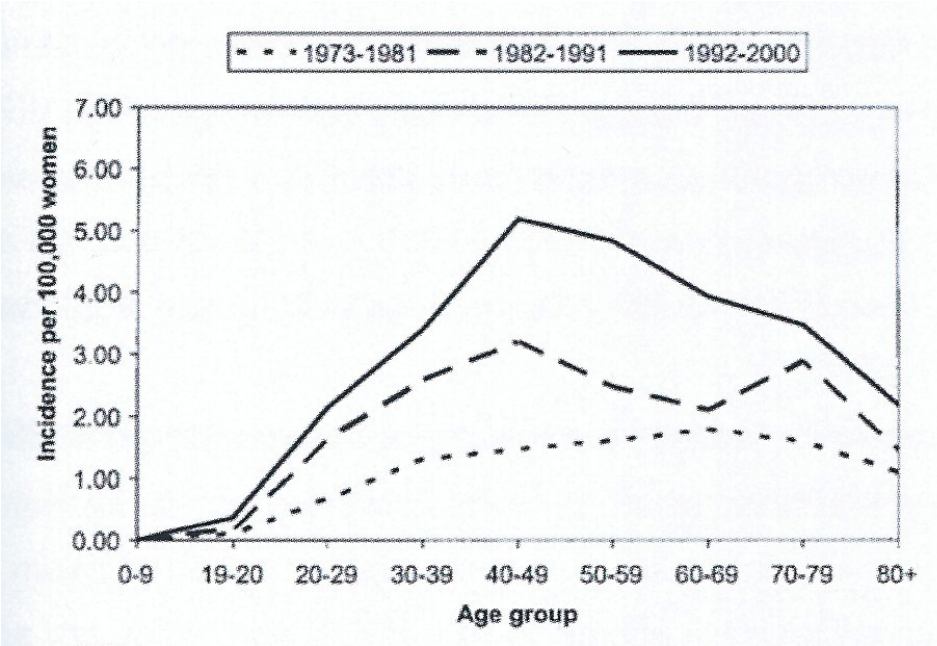

Ca. In Situ Vulvar (VIN actual) 1973-2000
Claro aumento en los últimos tiempos
Pico a los 40 años.

Judson Pl et al, 2006

Human Vaccines 7:8, 856-863; August 2011; © 2011 Landes Bioscience

Hospitalization in Spain associated with malignant neoplasias of the vulva and vagina (1997–2008)

Ruth Gil-Prieto,[1,*] Javier Cortés Bordoy,[2] José Manuel Ramón y Cajal,[3] Pablo Viguera Ester[1] and Angel Gil de Miguel[1]

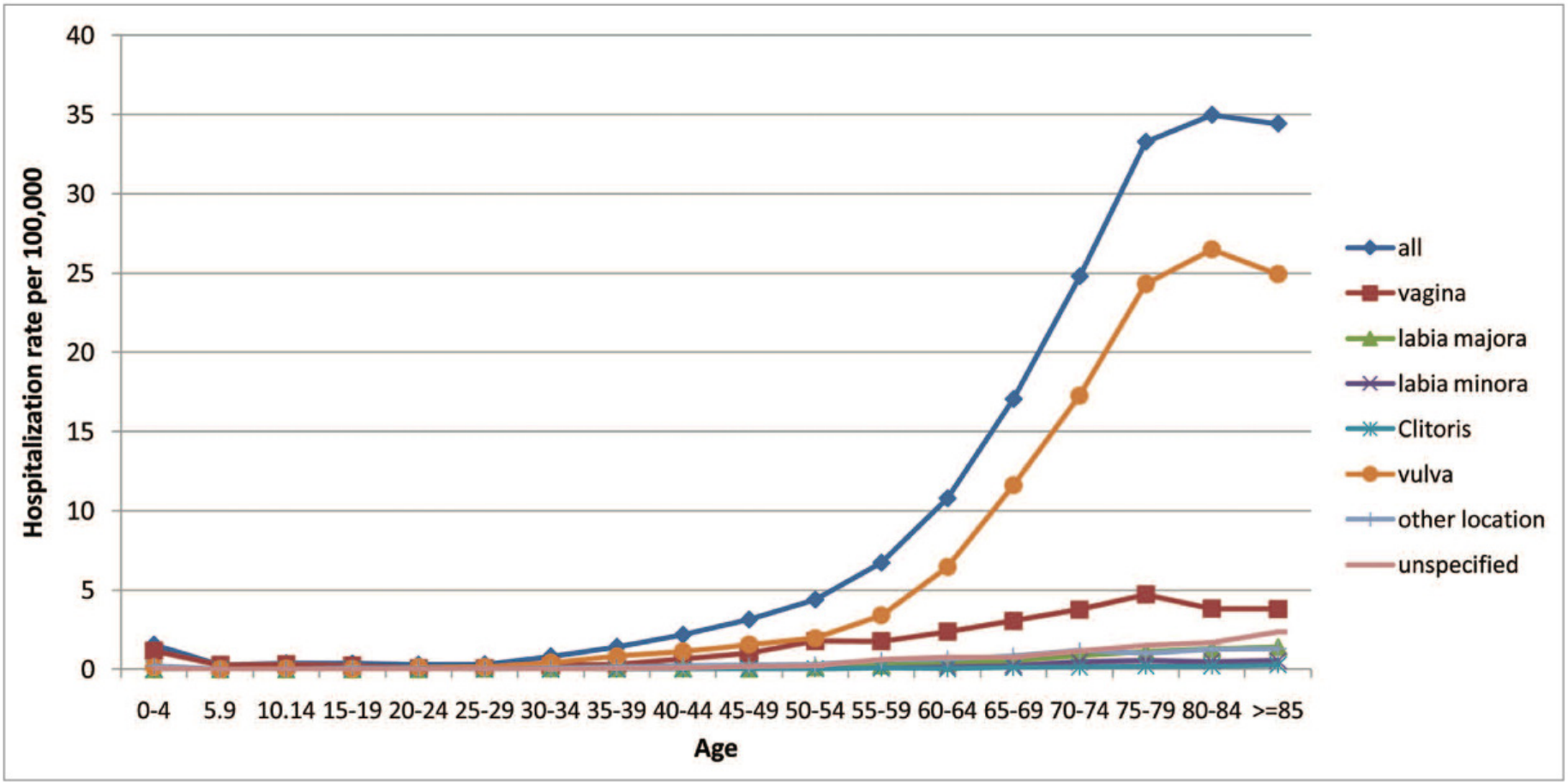

Figure 1. Hospitalitation rate related to malign neoplasia of the external female genitalia per 100,000 women hospitalized in Spain (1997–2008).

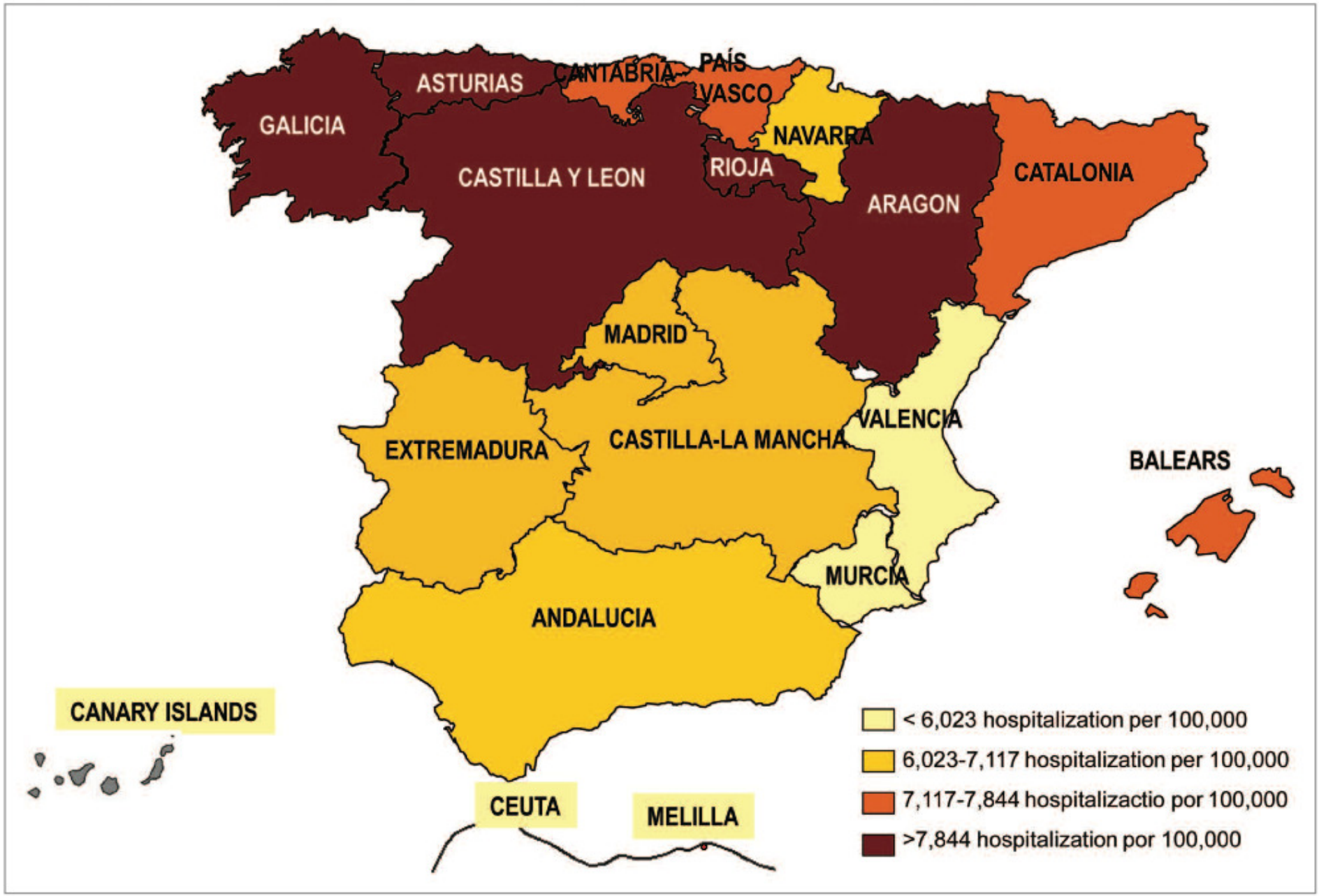

Figure 2. Mortality rate related to malign neoplasia of the external female genitalia per 100,000 women hospitalized in spain (1997–2008).

GENERALITAT VALENCIANA
CONSELLERIA DE SANIDAD UNIVERSAL Y SALUD PÚBLICA

ONCOLOGIA 2015

Hospital General Universitari d'Alacant

	94	95	96	97	98	99	0	1	2	3	4	5	6	7	8	9	10	11	12	13	14	15	T.
Ca. Mama	65	77	86	115	102	125	124	126	136	142	155	136	165	231	181	179	200	217	182	210	185	185	3139
Ca. Endom.	23	13	27	20	15	21	13	24	26	35	33	19	25	24	37	34	34	30	31	31	34	29	549
Ca. Ovario	12	14	16	15	11	16	18	11	13	18	22	15	26	16	25	27	16	39	40	14	23	31	407
Ca. Cérvix	14	14	15	16	15	6	10	8	14	21	6	14	9	9	10	8	11	19	23	10	14	10	266
Ca. Vulva	2	2	3	5	2	4	4	8	2	1	8	1	1	2	4	2	2	3	11	1	4	4	72
Sar. Utero	1	2	2	5	2	1	1	1	2	2	3	-	1	-	1	-	-	2	1	2	7	4	36
Ca. Vagina	1	-	1	1	2	1	1	-	-	2		-	-	1	2	-	1	-	1	3		1	17
Ca. Trompa								1	-	1	1	-	-	-		-	1	-			1	-	5
Otros	4	4	4	-	4	5	-	1	1	1	1	3	-	-		2	-	3		1	2	5	36
Recidivas															3	-	-	5				-	8
Metast.															3	-	2	2	0	2		1	9
TOTAL	122	126	154	177	153	179	171	180	194	223	229	188	227	283	266	252	267	320	289	274	270	270	4544

HOSPITAL GENERAL UNIVERSITARIO
SERVICIO OBSTETRICIA GINECOLOGIA

TRATAMIENTO DE LESIONES ALTO GRADO HISTOLOGICO 95-2014

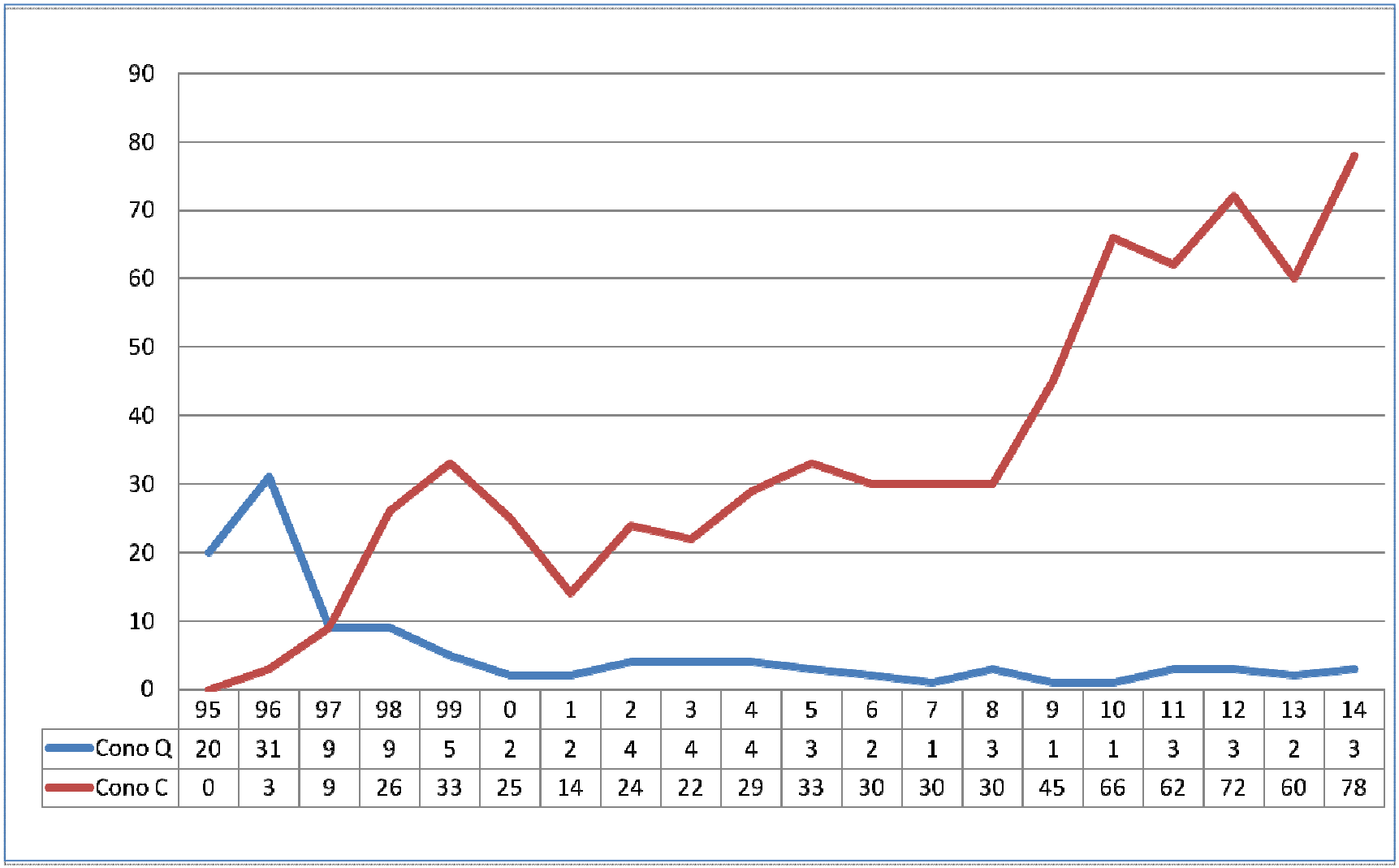

	95	96	97	98	99	0	1	2	3	4	5	6	7	8	9	10	11	12	13	14
Cono Q	20	31	9	9	5	2	2	4	4	4	3	2	1	3	1	1	3	3	2	3
Cono C	0	3	9	26	33	25	14	24	22	29	33	30	30	30	45	66	62	72	60	78

3 2 3 2 3 3 4

HGUA 1997-2014

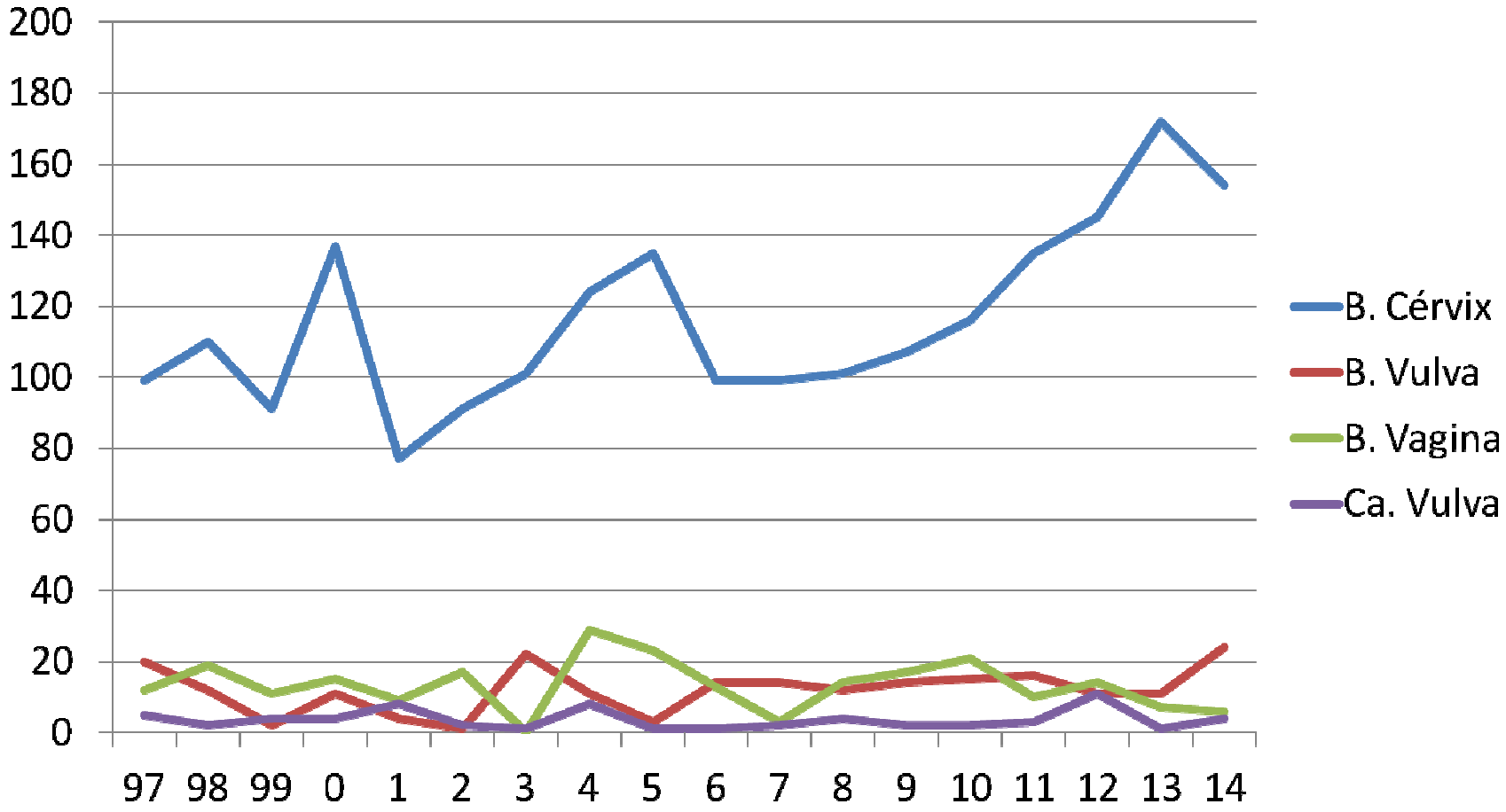

HGUA 1997-2014

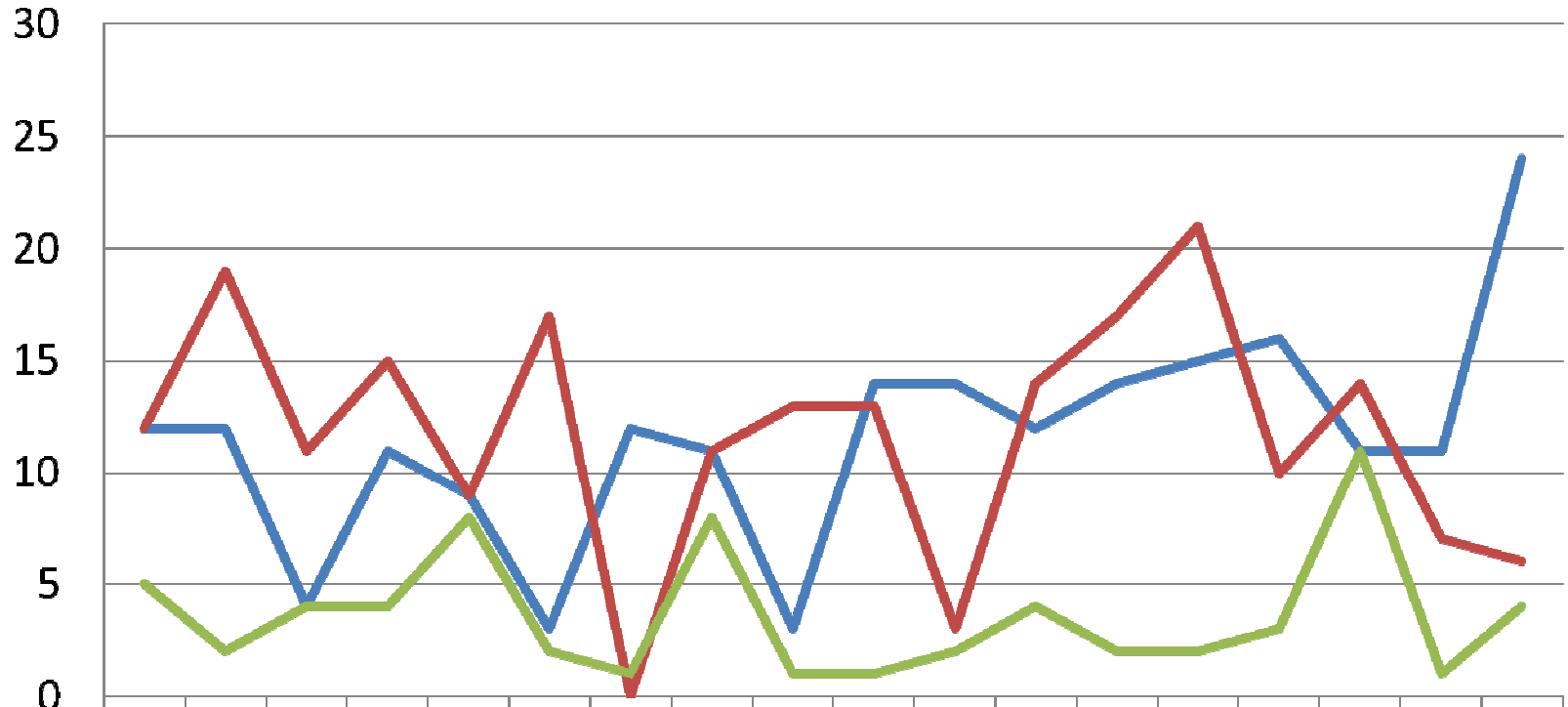

	97	98	99	0	1	2	3	4	5	6	7	8	9	10	11	12	13	14
B. Vulva	12	12	4	11	9	3	12	11	3	14	14	12	14	15	16	11	11	24
B. Vagina	12	19	11	15	9	17	0	11	13	13	3	14	17	21	10	14	7	6
Ca. Vulva	5	2	4	4	8	2	1	8	1	1	2	4	2	2	3	11	1	4
												3	2	3	2	3	3	4

HGUA 1997-2014

V.I.N. : 2 vías Etiopatogénicas

H-SIL (V.I.N. COMÚN)

- Agente Causal: VPH Oncogénicos (16)
- Multicéntrico (De Sanjosé, 2013).
  - 587 Vin+1709 Ca. Vulva Escamoso
    - VPH en el 86,7 % VIN
      - VPH 16 en 77,3 % casos
      - VPH 33 en 10,6 % casos
      - VPH 18 en 2,5 % casos
    - VPH en el 25,1 % Ca. Vulva
- 90 % infecciones se resuelven
  - Si inmunodeficiencia, lesión.
  - Lesión p16 + (Bloqueo E6-E7)

V.I.N. Tipo DIFERENCIADO

- Menos frecuentes que HSIL
- En dermatosis crónicas:
  - Liquen escleroso
  - Liquen simple crónico
- Sobreexpresión p53 en 80 %
- Negatividad para p16

ETIOPATOGENIA

Doble Patogenia

Virus VPH 16, el más presente

Tipo del VPH	VIN1 (N=90) (%)	VIN2/3* (N=1.061) (%)	Carcin		(%)	Carcinoma vaginal (N=136) (%)
Cualquiera	67,8	85,3			90,1	69,9
-16	9,8				57,6	53,7
-18	0,0			,5	6,9	7,6
-6	22,4			0,0	4,8	3,4
-11				0,0	0,0	1,1

*Excluye VIN no especificada (N=46)

HPV TODAY, 2013

V.I.N. Historia natural

- Desconocida
- En general, progreso a Ca:
  - 7-10 %
- Limitación:
  - Se valora tras trata
- Pero se acepta
  - Unas pr
- Más ri
  - vs
- tánea:
  en jóvenes)

	N	%
	215	6,5
er oculto	107	3,2
ogresan en seguimiento	108	3,3
Regresión espontánea	41	1,2
Gestantes (del que regresan)	17	41,5

PROGRESIÓN: 7-10 %

VIN DIF.: 33 % vs VIN Común: 6 %

CÁNCER DE VULVA TRAS VIN COMÚN

44 años
Hepatitis C
VIH +
Fumadora
Condilomas previos
Reclusa
Controles irregulares
Actualmente úlcera
Ca. Escamoso
Linfadenectomía +
Vulvectomia Radical
Radioterapia post.
Mal seguimiento

HGUA, 2009

CANCER DE VULVA TRAS VIN DIFERENCIADO

- Cáncer Vulvar:
  - 76 años
  - Prurito desde hace 15 años
  - Liquen Escleroso previo
  - Seguimiento irregular
  - Tratamientos tópicos
    - Mal controlados
  - Sangrado reciente
    - Cáncer Vulvar
    - Areas de V.I.N. Dif. alrededor

HGUA, 2013

HISTOLOGIA

HOSPITAL
GENERAL
UNIVERSITARIO
SERVICIO
OBSTETRICIA
GINECOLOGIA

HISTOLOGIA V.I.N. Común Verruciforme

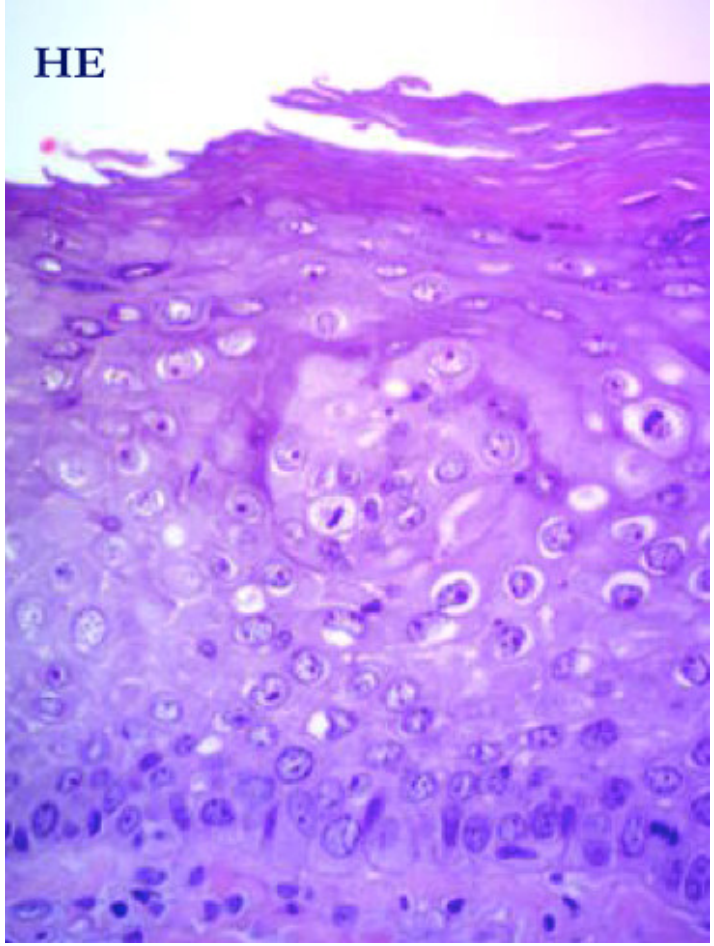

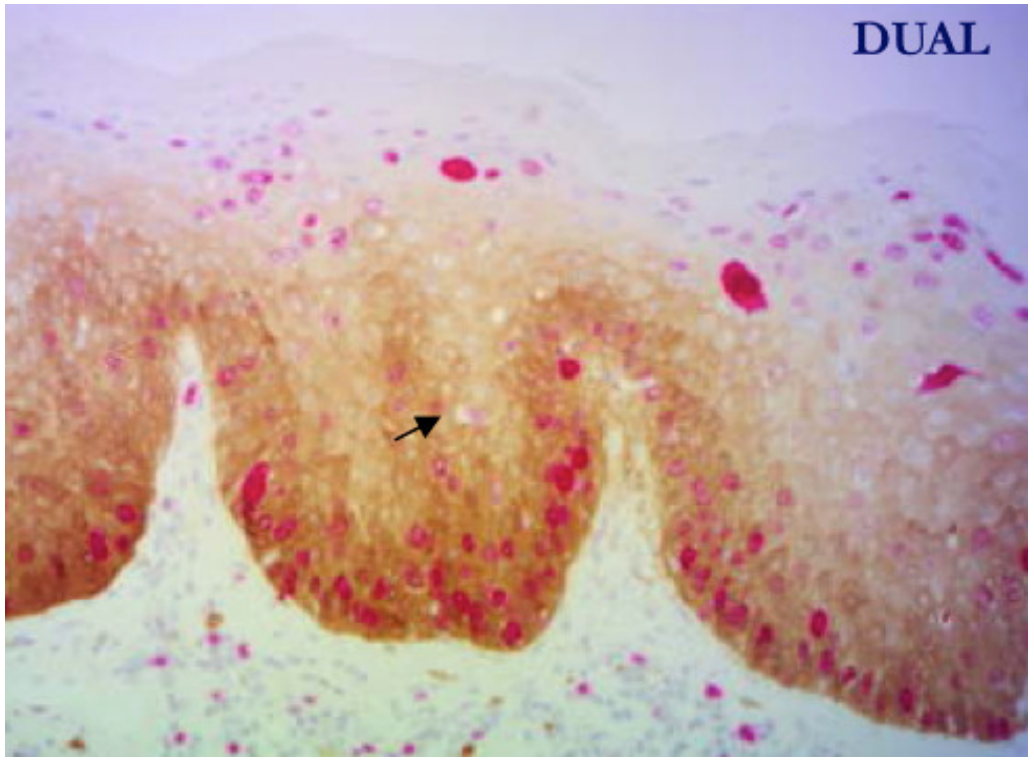

Basaloides: Lesiones planas
Bowenoides-Verrucosas: Tipo condiloma
Mixtas: ambas

Histología Verrucoide: acantosis, papilomatosis, crestas interpapilares engrosadas, Pleomorfismo celular y cambios coilociticos muy marcados. P16 y Ki 67 + claros.

Isaac M.
Hospital S. Lucía

HISTOLOGIA V.I.N. Común Verruciforme

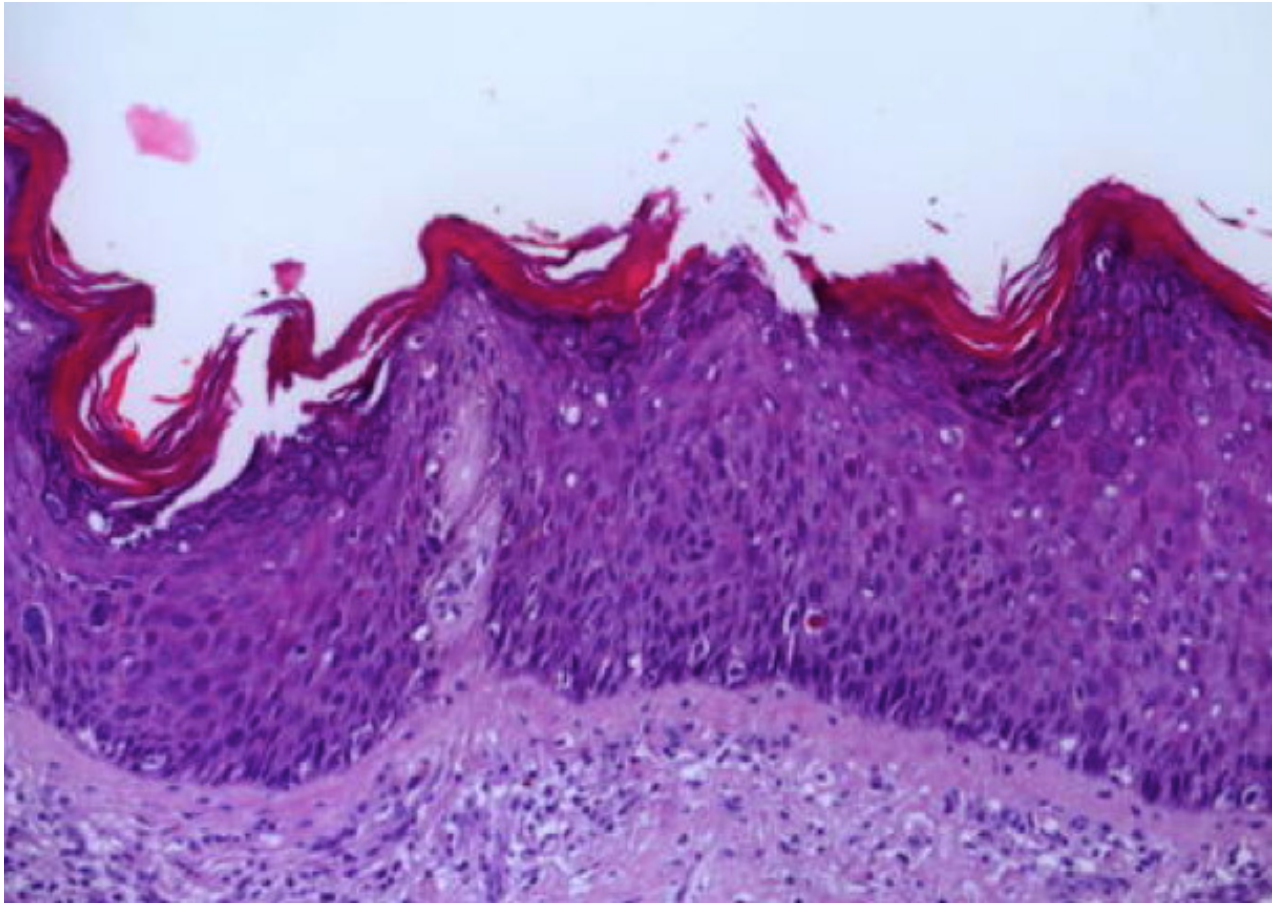

Histología Verrucoide: acantosis, papilomatosis, crestas interpapilares engrosadas, Pleomorfismo celular y cambios coilociticos muy marcados. P16 y Ki 67 + claros. Superficie verrucosa.

Isaac M.
Hospital S. Lucía

HISTOLOGIA V.I.N. Común Basaloide

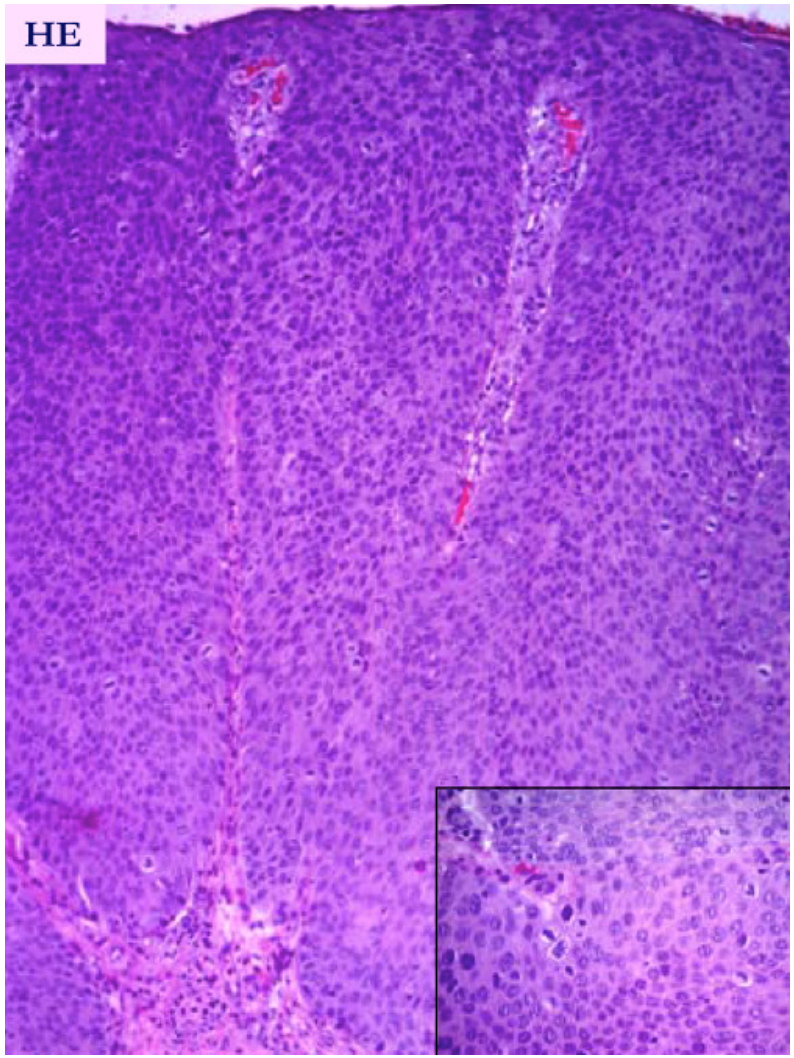

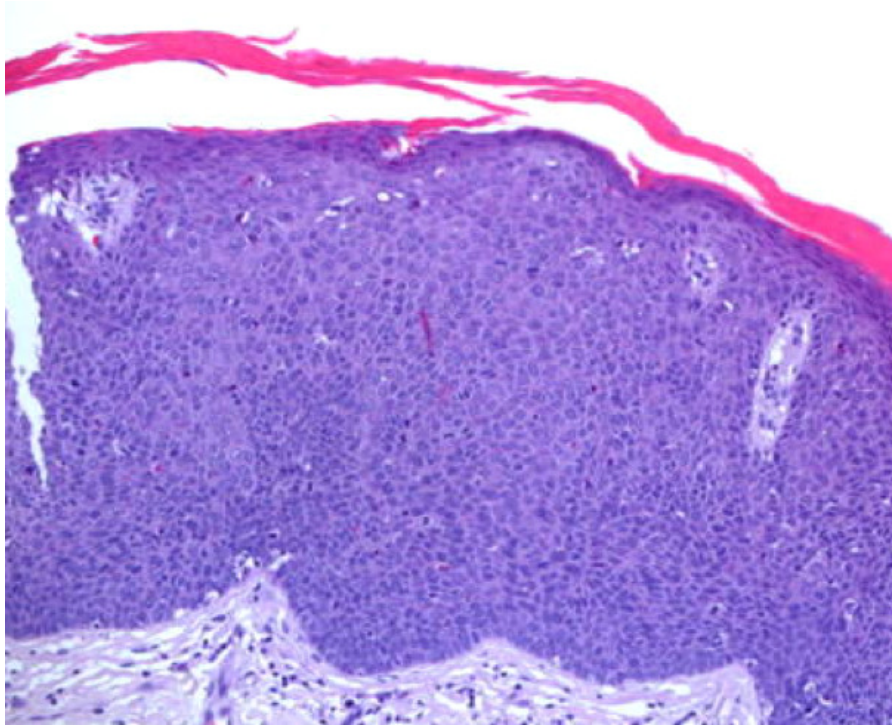

V.I.N. Común Basaloide:

Lesiones planas y compuestas por células Pequeñas, uniformes, semejantes a las células Basales, con relación N/C alta y cambios de Tipo coilocitico escasos. Estas células pequeñas Reemplazan todo el espesor del epitelio de Forma uniforme.

Isaac M.
Hospital S. Lucía

HISTOLOGÍA: VIN COMUN
Patrón Mixto: Bowenoide-Basaloide

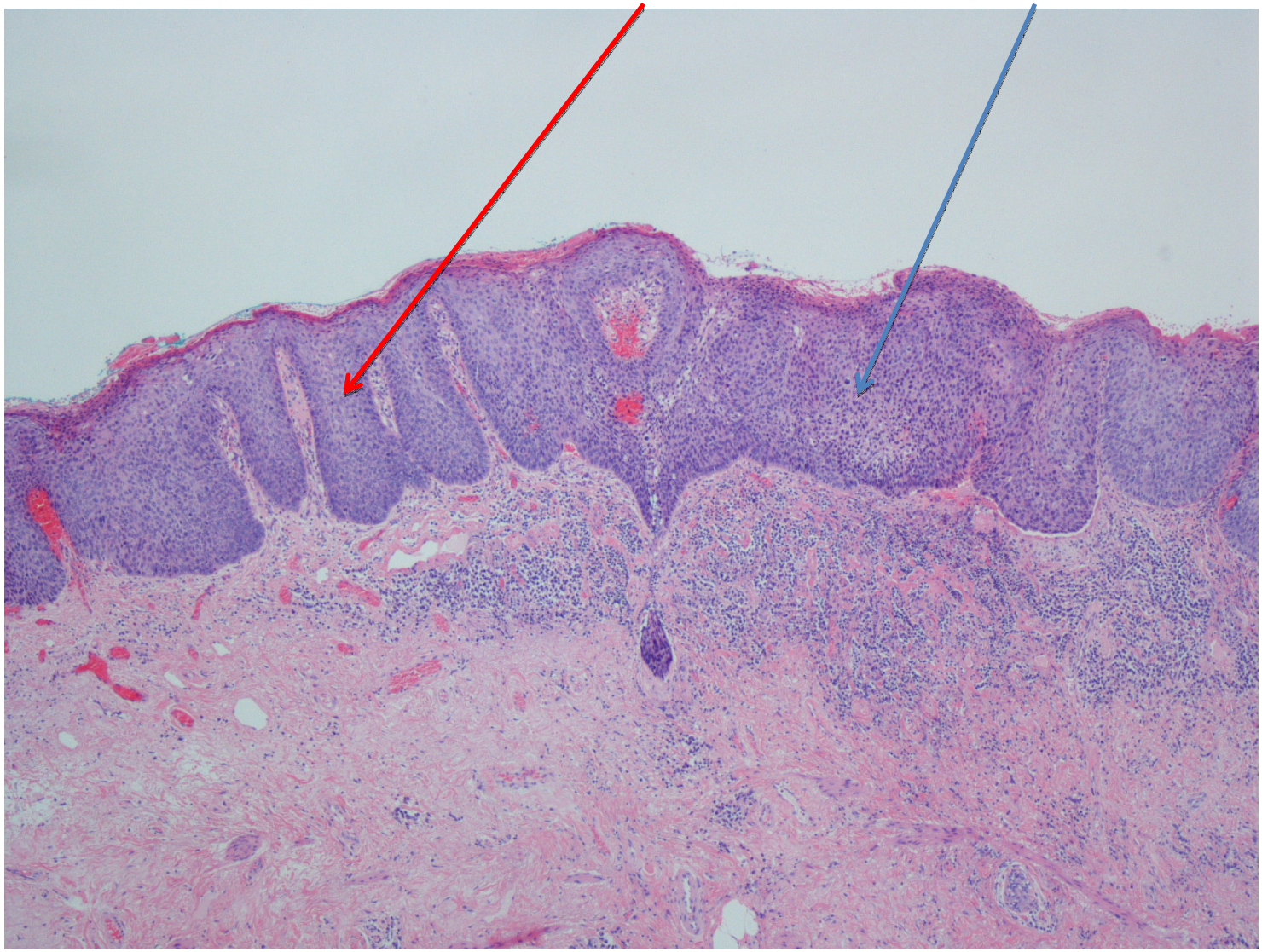

HISTOLOGÍA: VIN COMUN
Patrón Mixto: Bowenoide-Basaloide

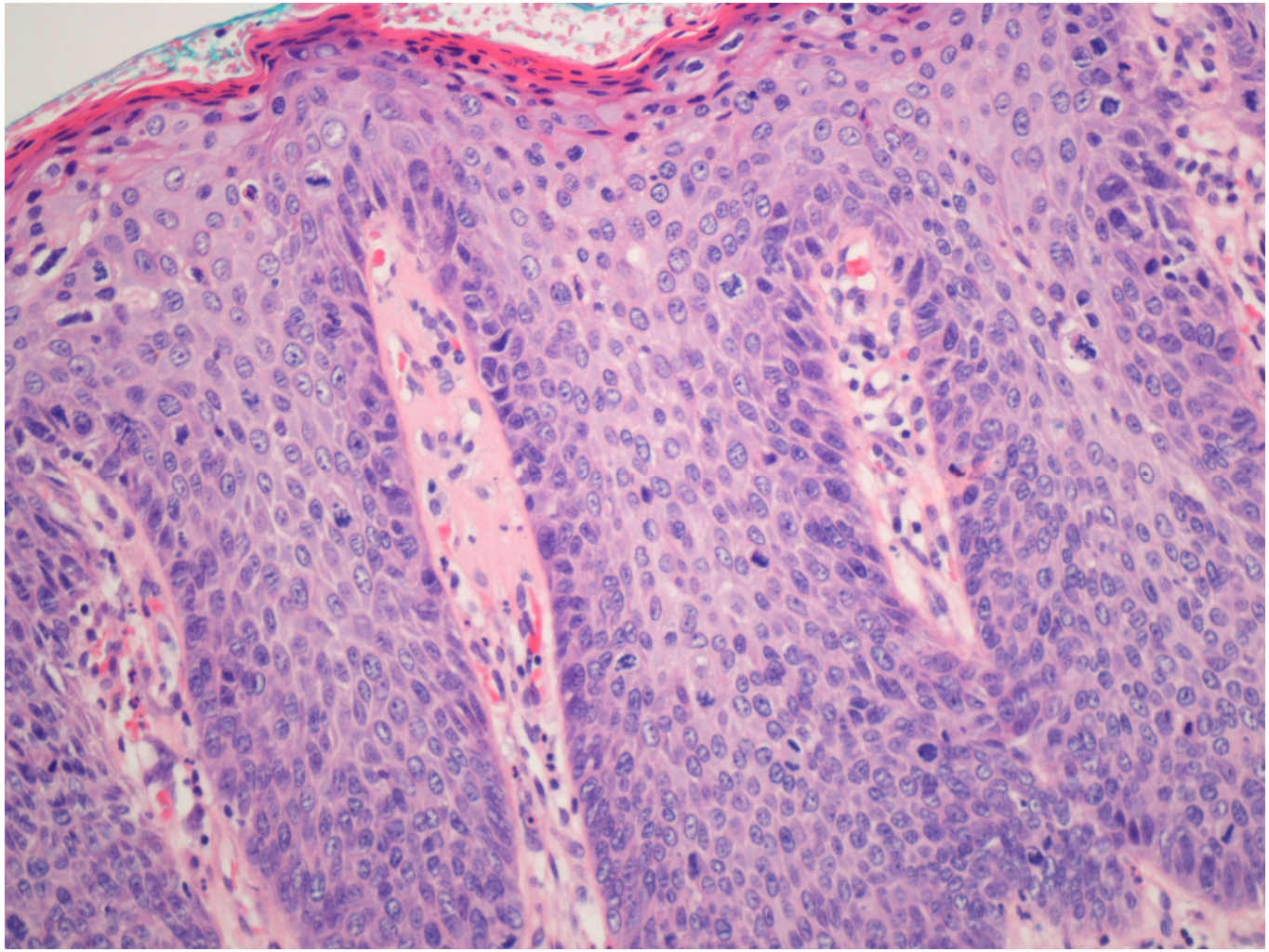

Acantosis
Papilomatosis
Engrosam. Papilar
Coilocitos
Pleomorfismo cel.

Histología: VIN COMUN
Patrón Mixto: Bowenoide-Basaloide

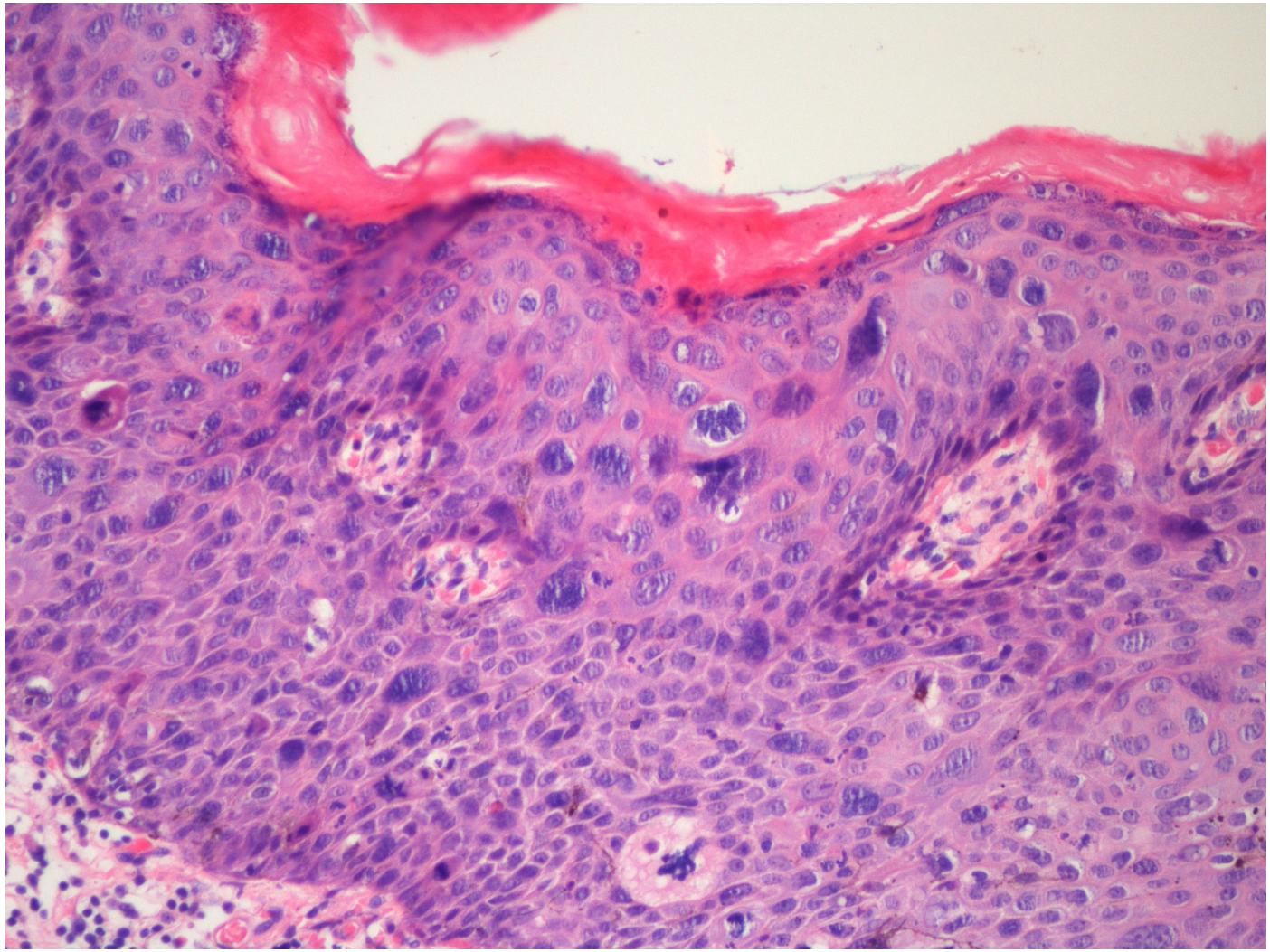

Acantosis
Papilomatosis
Engrosam. Papilar
Coilocitos
Pleomorfismo cel.

HISTOLOGIA V.I.N. Común

Crestas engrosadas

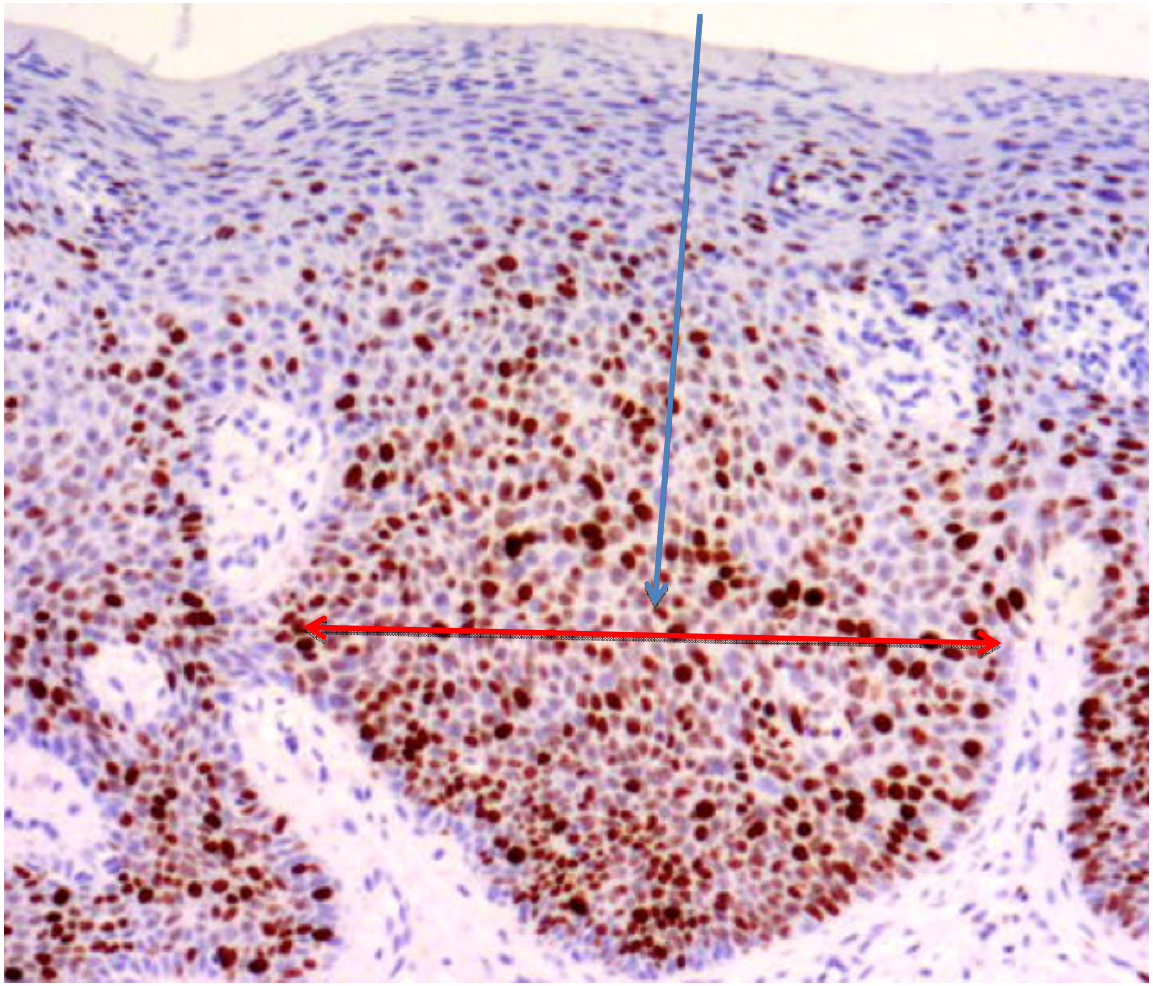

p16 claramente +

Isaac M.
Hospital S. Lucía

HISTOLOGIA V.I.N. Diferenciado

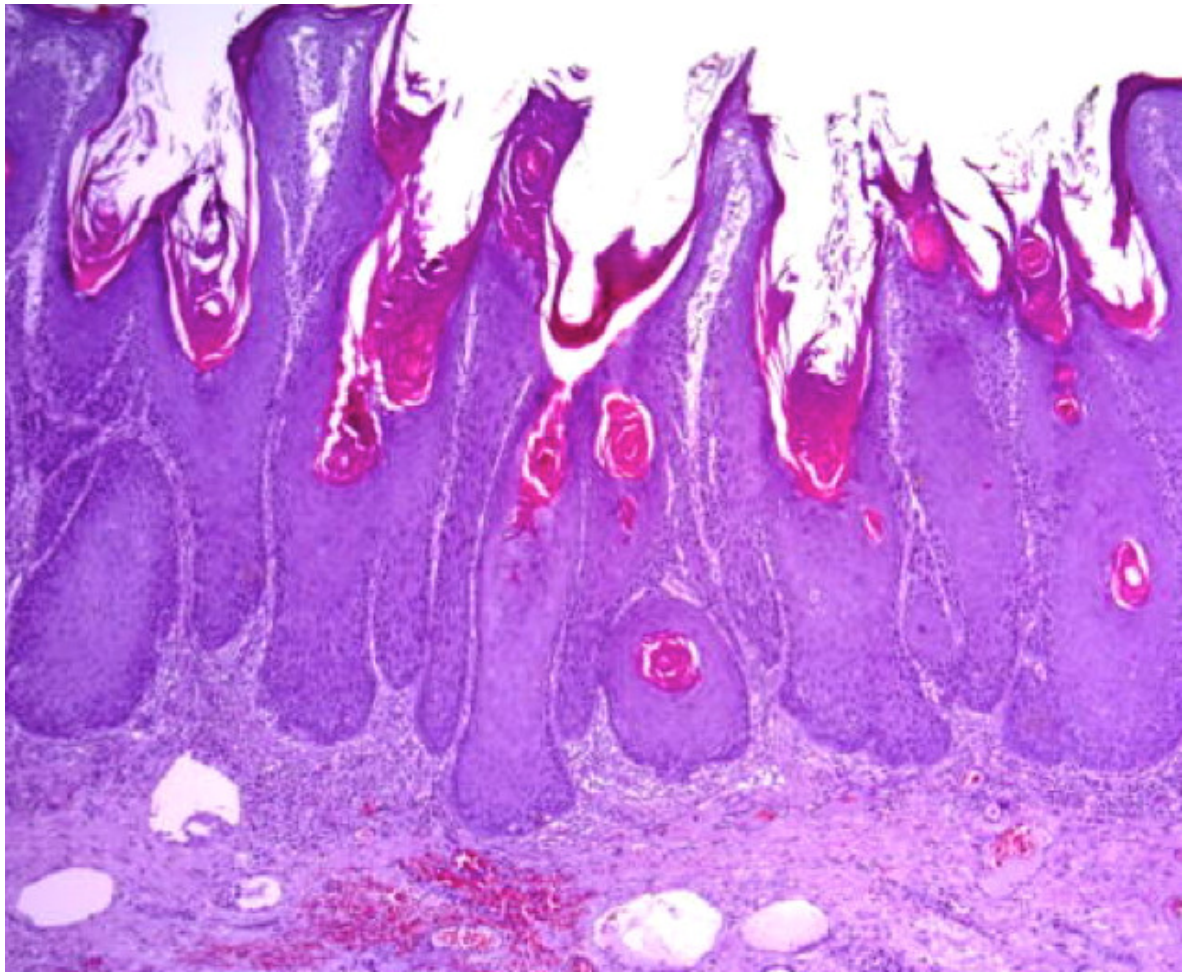

Atipia confinada a capas basales
Nucleos uniformes en tamaño,
Con cromatina gruesa y con
Nucleolos prominentes eosin.
No hay coilocitosis.
Citoplasma abundante muy
eosinófilo (perlas) y marcados
puentes intercelulares.

HISTOLOGIA V.I.N. Diferenciado

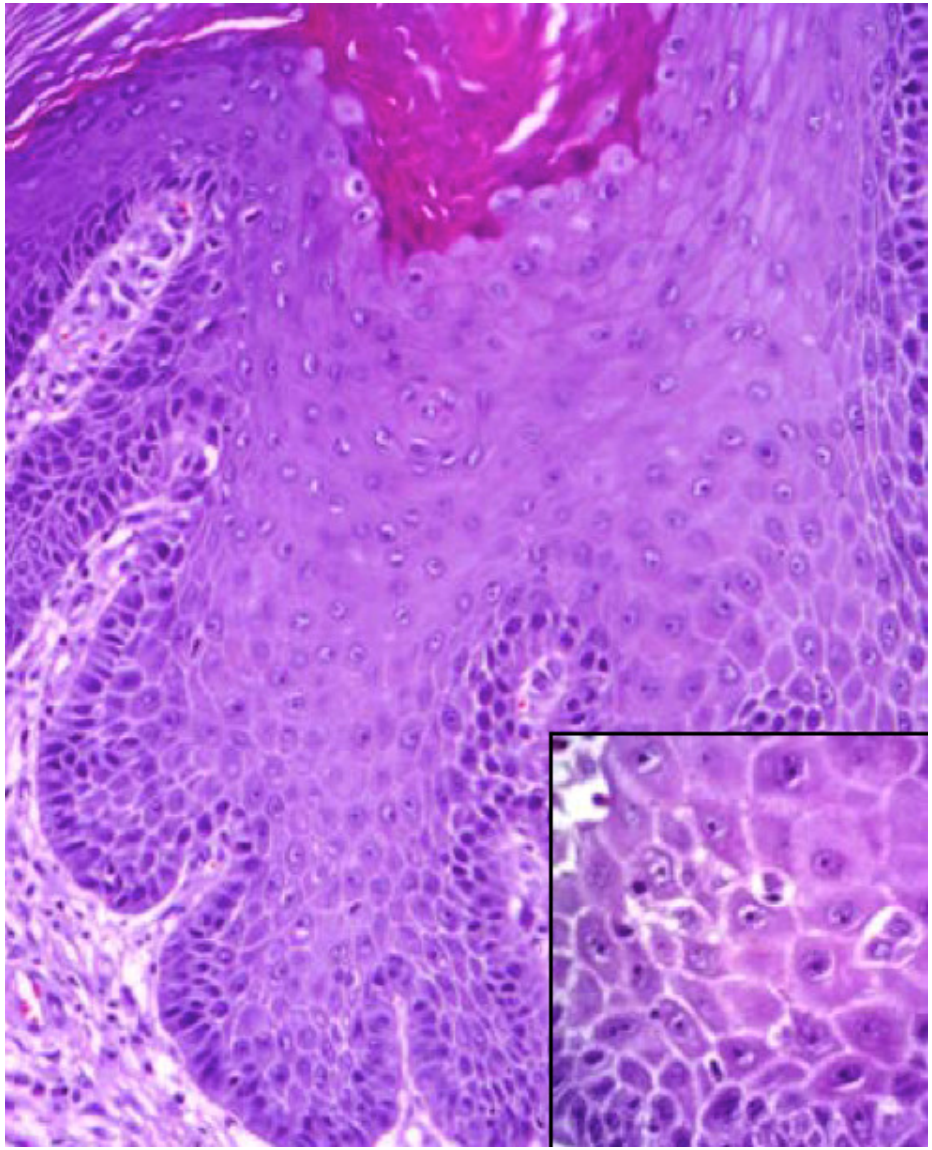

Atipia confinada a capas basales
Nucleos uniformes en tamaño,
Con cromatina gruesa y con
Nucleolos prominentes eosin.
No hay coilocitosis.
Citoplasma abundante muy
eosinófilo (perlas) y marcados
puentes intercelulares.
p16 Negativo
p53 Positivo

CLINICA

O…¿Cómo lo sospecho?

V.I.N. Diferencias Clínicas

Tipos Clínico-patológicos de la V.I.N.		
Tipo Histológico	**HSIL (VIN común)**	**VIN Diferenciado**
Edad	20-40 años	> 40 años
Frecuencia	95 %	5 %
Presencia VPH	+++	-
Condilomas	+	-
Citología Anormal	+	-
Fumadoras	++	+/-
Inmunodepresión, VIH	+	-
Clínica	Prurito, escozor, disuria, ..	Vulvodinia, escozor, prur.
Focos lesionales	Múltiple	Único
Asociación con Dermatosis infl.	-	++
Pronóstico	Favorable	Desfavorable
Marcadores moleculares	Integración VPH: p16 y p14	Mutación p53

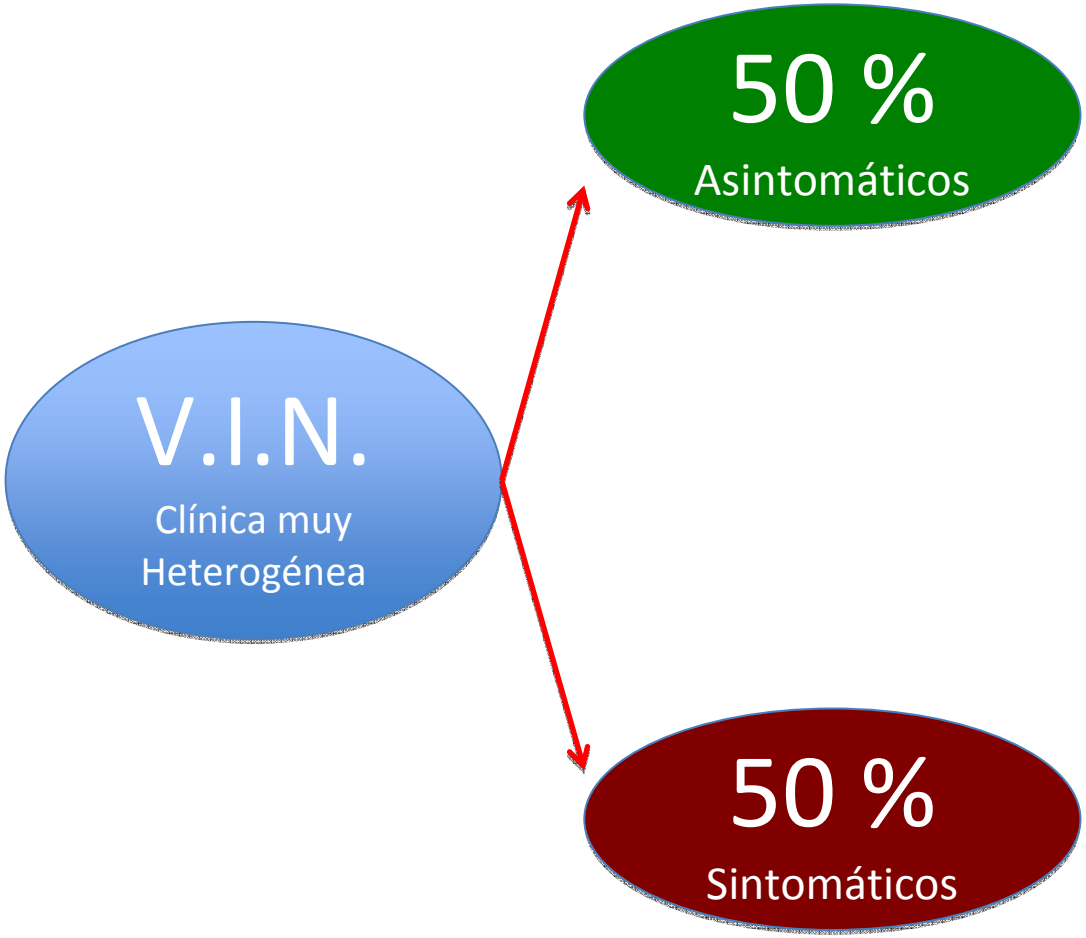

Hallazgo Fortuito en revisión
Necesidad explorar Vulva

1º Más frecuente:.. PRURITO
2º Luego ya:…….. DOLOR
3º ESCOZOR
4º DISPAREUNIA
5º DISURIA

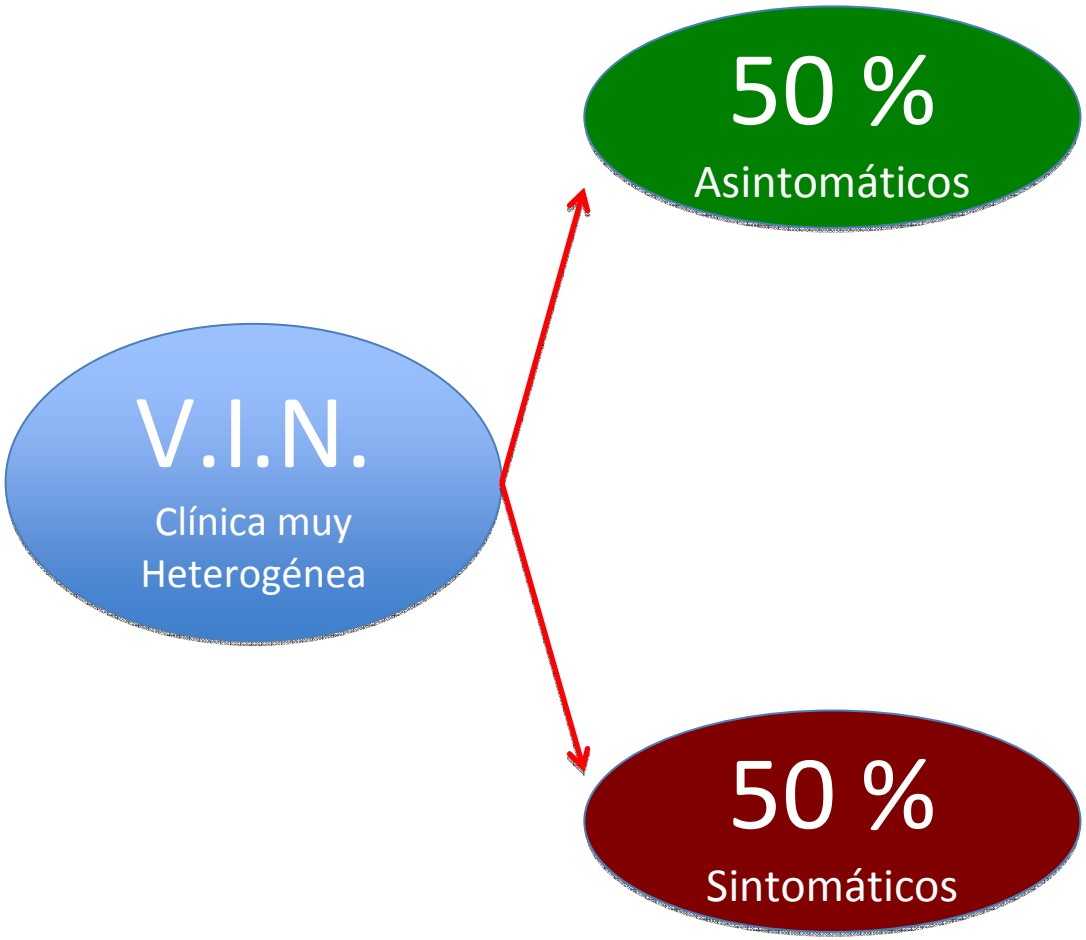

PATRÓN LESIONAL

- Heterogéneo: color, sup. y top.
- Así:
  - Lesiones únicas
  - Lesiones múltiples
  - Color blanco
  - Color rojo
  - Pigmentadas
  - Lesión plana
  - Lesión sobreelevada
- Pero alguna diferencia entre
  - VIN común
  - VIN diferenciado

CLINICA

- 1. EXPLORACIÓN:
  - Siempre inspección sistemática
  - Vulvoscopia: Acético al 5 % bien pero poco específico.
    - Si síntomas
    - Si Lesiones tipo CIN/VAIN
    - Si Infección VPH
- 2. BIOPSIA
  - Liberal en toda lesión sospechosa
  - Anestesia y Punch, Pinza, Bisturí.
    - Hemostasia con Monsel, Nitrato Plata, Electroc., puntos.
- 3. SOSPECHA INVASIÓN OCULTA
  - Oscila del 2-22 %: Ulceras, necrosis, multifocales, vasos atipicos, evolución rápida, > 50 años, inmunosupresión, tabaco,..
- 4. DIAGNÓSTICO DIFERENCIAL
  - La biopsia resuelve la duda.

V.I.N. : Diagnóstico Diferencial

2 Formas clínicas distintas

H-SIL (V.I.N. COMÚN)

- Lesiones polimorfas:
  - Sobreelevadas o Papilomatosas Pig.
- Lesiones Multifocales
  - Zonas sin vello
  - En general 1/3 inferior de vulva
  - Implican varias zonas:
    - Vulva
    - Periano
- Asociadas a Lesiones en Cérvix, Vagina,..
  - 30-70 % HSILv tienen HSIL Cérvix-Vg.
  - De ahí necesidad revisión todo el TGI

V.I.N. Tipo DIFERENCIADO

- Expresión muy inespecífica
- En general, se asocian :
  - Liquen Escleroso
  - Liquen simple crónico
- Suelen ser lesiones únicas, pequeñas
- Blancas (hiperqueratosis) o rojizas
- En general, en áreas de vello
- Las mujeres refieren historia de prurito

VIN Localización

Mucosas (VIN Común)

Piel: Con vello (VIN DIF.) o sin vello(VIN Común)

HGUA, 2011

VIN Topografía

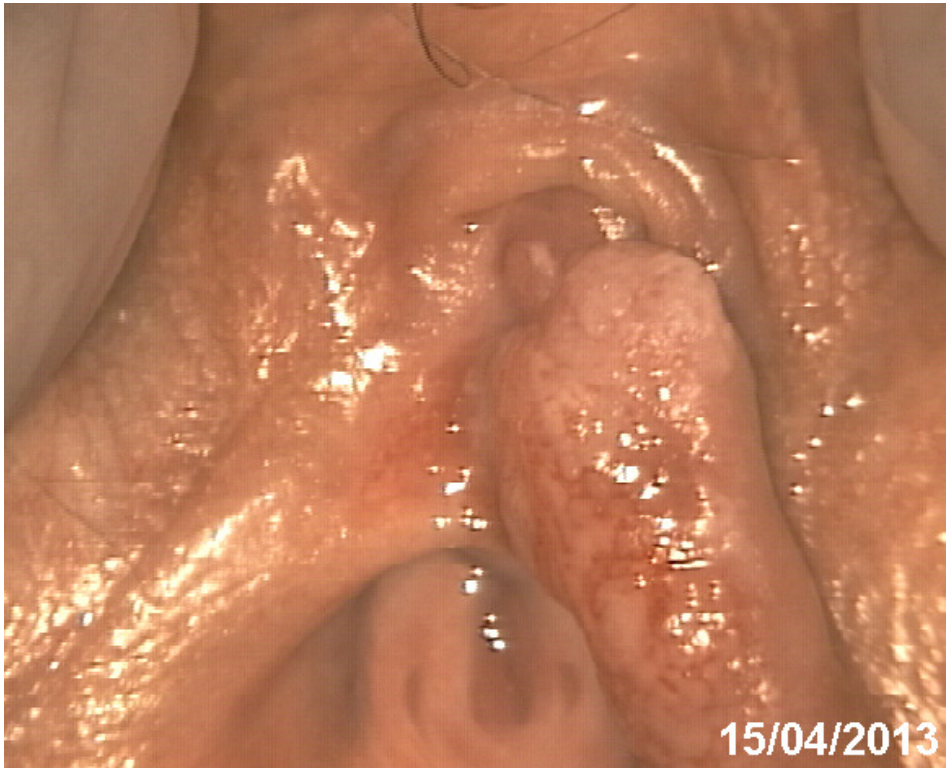

UNIFOCAL (VIN DIF.)

MULTIFOCAL (VIN COMÚN)

HGUA, 2011

VIN: Superficie

PLANA

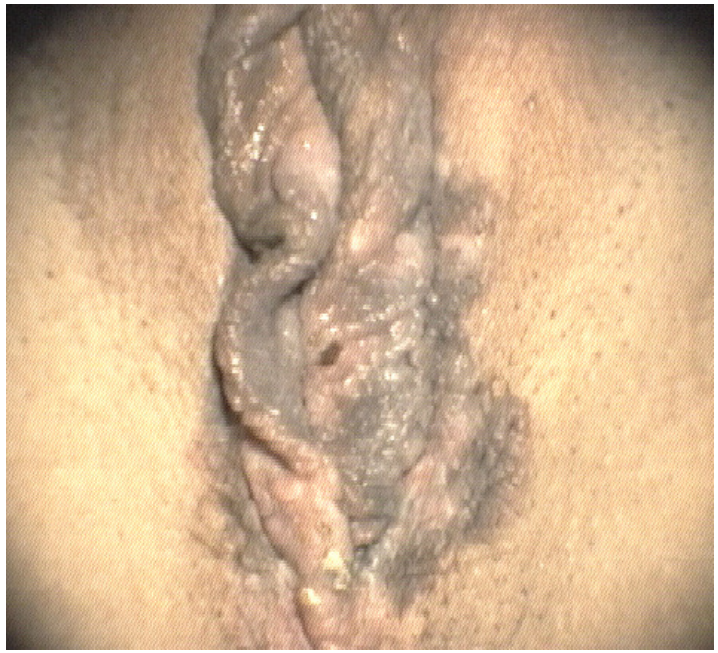

SOBREELEVADA

MICROPAPILAR

HGUA, 2011

VIN: Patrón Vascular

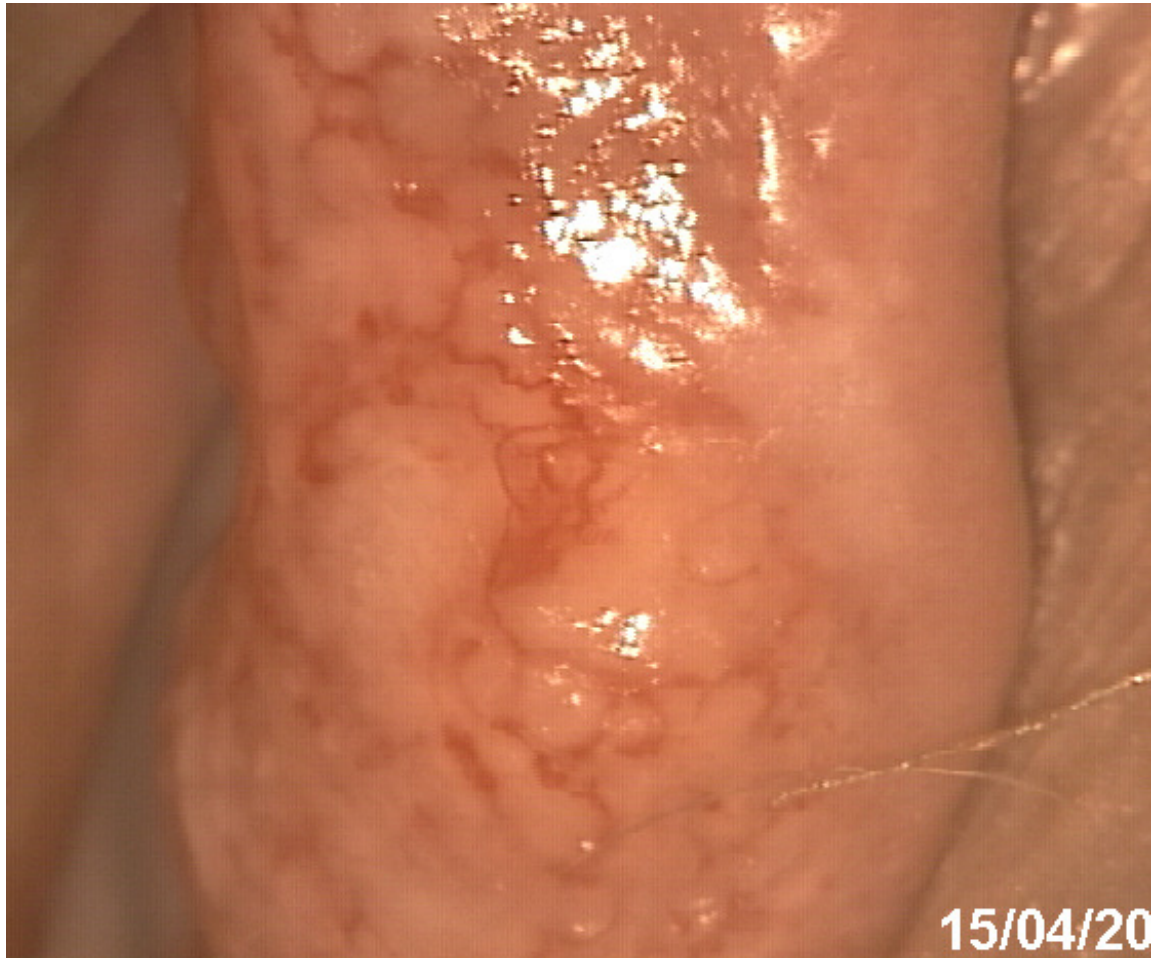

AUSENTE
PUNTEADO
MOSAICO
VASOS ATIPICOS

VIN: Color

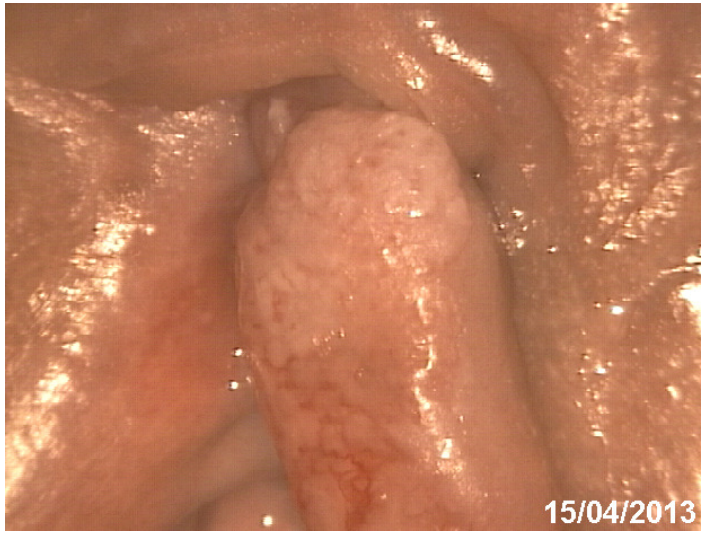

BLANCO

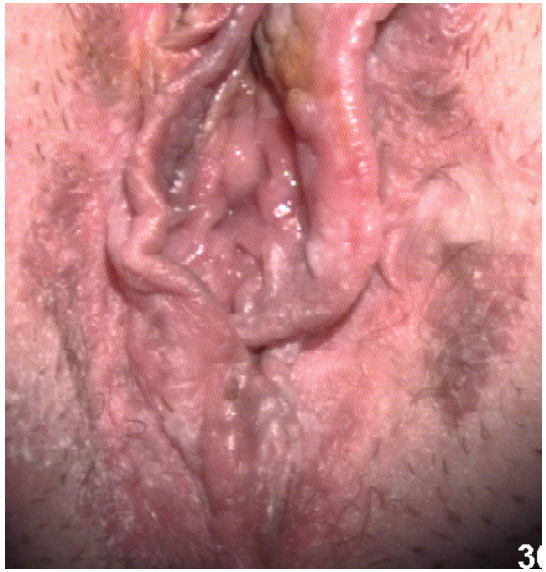

PIGMENTADO

ROJA (Petri, 2015)

V.I.N. Común (Verruciforme o Bowenoide)

Pápulas, multifocal, pigmentadas,.., relacionadas con infección VPH (con otras lsiones en cervix, vagina,..).

Vega L. U. Costa Rica

V.I.N. Diferenciado

En contexto de Liquen Escleroso, lesiones inespecíficas, rojizas, que con biopsia resultan VIN

Vega L. U. Costa Rica

BIOPSIA VULVAR LIBERAL
(CD Vulva AEPCC)

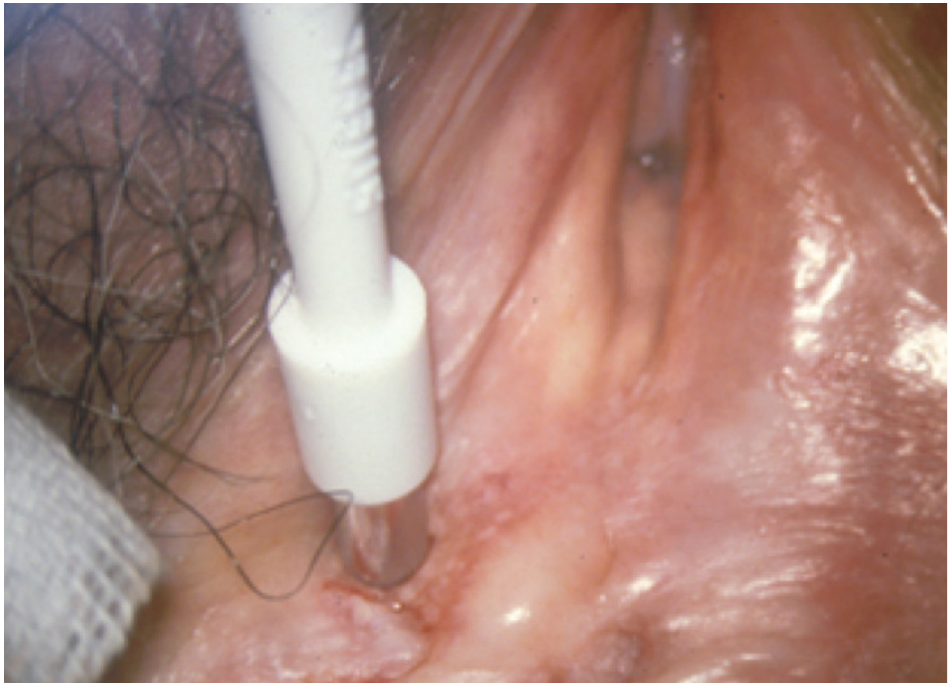

TRATAMIENTO
Principios Generales
1. ESCISIONAL
2. DESTRUCTIVO
3. TOPICO
4. COMBINADOS
5. OBSERVACIÓN
Situaciones especiales
Calidad de vida
Seguimiento

TRATAMIENTO
Principios Generales

- No hay tratamiento ideal
- Sí hay recomendaciones para ajustarse al caso
- Objetivos del tratamiento:
  - 1. Prevenir la progresión a cáncer invasor
  - 2. Curar o paliar síntomas
  - 3. Evitar recidivas
  - 4. Preservar anatomía y funcionalidad vulvar
- Al haber cada vez más casos en jóvenes:
  - Se han buscado alternativas conservadoras.
  - VIN diferenciado y HSIL con Riesgo Invasión: ESCISIÓN

TRATAMIENTO
Escisional

- SIEMPRE EN:
  - VIN diferenciado y HSIL con riesgo invasión.

- 1. ESCISIÓN LOCAL SIMPLE-AMPLIA: VIN unifocales
  - 0,5 mm margen externo y 3 mm profunidad (pilosa) o 1 mm (superficie mucosa). (NE: M, GR: FaF).

- 2. VULVECTOMIA CUTÁNEA PARCIAL O TOTAL
  - En Lesiones extensas (NE B, GR FaF)
  - Exéresis incluyendo anejos cutáneos. Preservar clítoris. A veces se precisan injertos y plastias.

- 3. VULVECTOMIA SIMPLE: No hay indicación
  - Exéresis LM y lm con dermis. Deformidad. NE: B, GR FeC

TRATAMIENTO Destructivo

- CONSIDERACIONES:
  - Exige descartar invasión.
  - Es bueno en tanto que no destruye:
    - En jóvenes con VIN COMUN (menos tendencia a cáncer)

- 1. LASER
  - 10-20 W contínuo con 3-4 mm profundidad en pilosas y 0,5-1 mm en no pilosas. Anestesia.
    - En HSIL (VIN común) en mucosas, extensas, multifocales,.

- 2. TERAPIA FOTODINAMICA
  - En VIN común. En investigación.

- 3. CUSA: Aspiración Quirúrgica Ultrasónica Cavitacional
  - En VIN común. En Investigación.

TRATAMIENTO
Destructivo

Terapia Fotodinámica (PDT):

- Basada en destrucción selectiva de las células atípicas previamente expuestas a un fotosensibilizador. (5-aminolevulínico).
- Buenos resultados estéticos: preserva anatomía vulvar.
- **Indicada**: lesiones uni-bifocales.
  * Malos resultados en multifocales, pigmentadas o hiperqueratósicas.

Cavitron Ultrasonic Surgical Aspirator (CUSA):

- Método aspiración ultrasónica. Destruye capas superficiales de la piel sin dejar escara y obtiene material para AP.
- Útil en tratamiento de lesiones multifocales.
- No buenos resultados en áreas pilosas.

Cararach, M, AEPCC, 2013

TRATAMIENTO
Tópico

- CONSIDERACIONES:
  - Exige descartar invasión.
  - Sólo en VIN común y nunca en VIN Diferenciado
  - NE: Bajo. GR: Débil a Favor

- 1. El 5-FLUORACILO al 5 %
  - 1-2/dia / 6-10 semanas
  - En VIN común y sin asociar Escisión o Destructivo.

- 2. IMIQUIMOD
  - 2-3 veces por semana/12-20 semanas. VIN Común.

- 3. CIDOFOVIR
  - 1-2/dia/10 semanas. VIN común. En investigación.

TRATAMIENTO
Combinados y Observación

- COMBINADOS:
  - Escisional con destructivo o tópico en residual.
    - Ejemplo: Escisión + LASER o Escisión + Imiquimod
    - Lesiones VIN multifocales o extensas que incluyen zonas pilosas y mucosales. Sea Dif. o no.

- OBSERVACIÓN:
  - VIN común muy concretas o en Gestantes.
  - VIN Diferenciado ¡NUNCA!.
  - NE: Bajo GR Fuerte a Favor.

TRATAMIENTO
Situaciones Especiales y Calidad de Vida

- GESTACIÓN:
  - Observación en todos los casos salvo sospecha de invasión. NE: Baja, GR FaF.
  - Si se precisa tratar, usar LASER.

- INMUNOSUPRESIÓN:
  - Escisión lesional.
  - Si lesión extensa que comprometen areas especiales, se pude usar el LASER. NE B, GR: MaF.

- IMPACTO EN CALIDAD VIDA:
  - Malo y general. Más en mayores. Individualizar.
  - Buscar intentos de tratamientos conservadores.

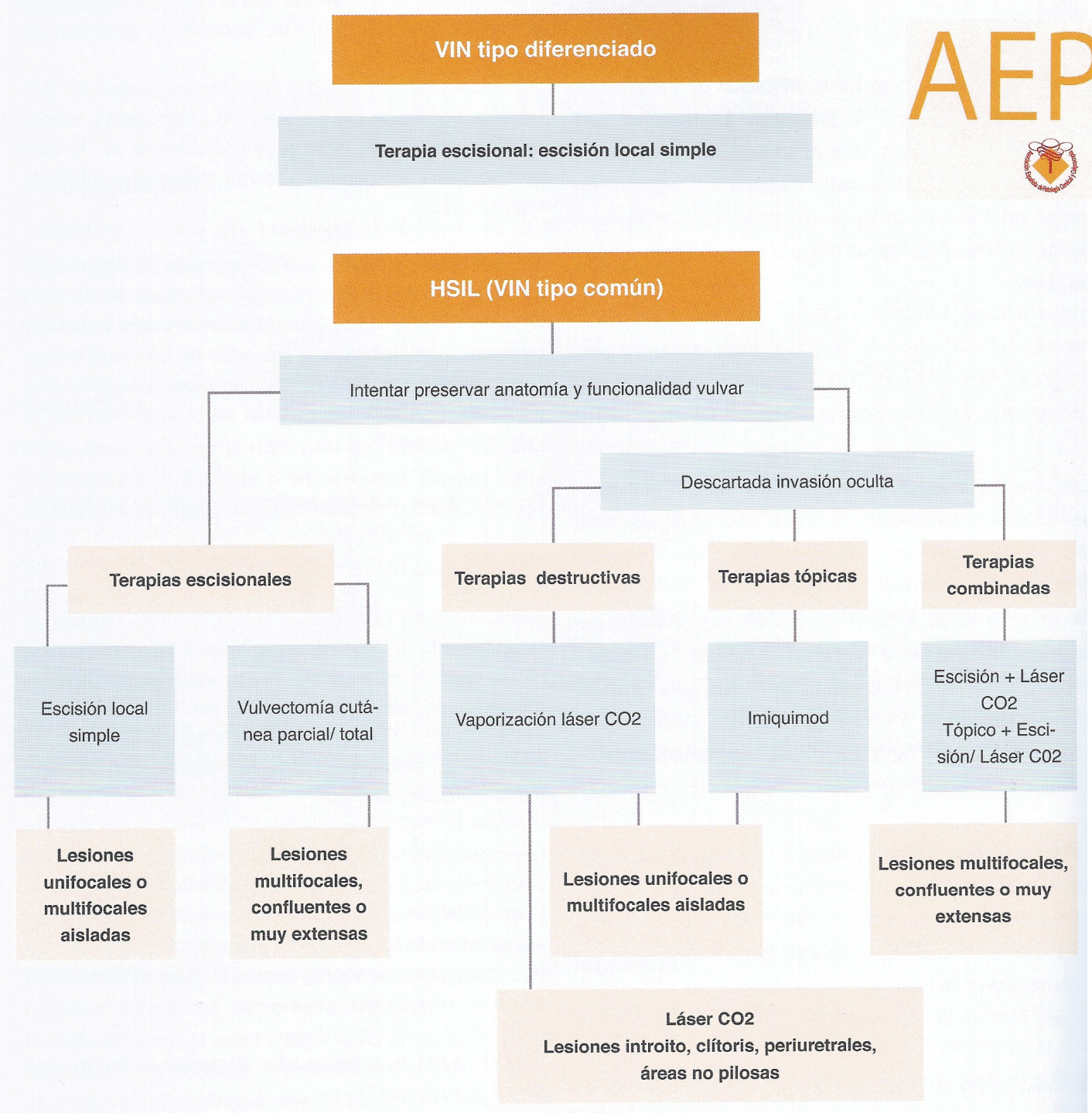
VIN tipo diferenciado
Terapia escisional: escisión local simple
HSIL (VIN tipo común)
Intentar preservar anatomía y funcionalidad vulvar
Descartada invasión oculta
Terapias escisionales
Terapias destructivas
Terapias tópicas
Terapias combinadas
Escisión local simple
Vulvectomía cutánea parcial/ total
Vaporización láser CO2
Imiquimod
Escisión + Láser CO2
Tópico + Escisión/ Láser C02
Lesiones unifocales o multifocales aisladas
Lesiones multifocales, confluentes o muy extensas
Lesiones unifocales o multifocales aisladas
Lesiones multifocales, confluentes o muy extensas
Láser CO2
Lesiones introito, clítoris, periuretrales, áreas no pilosas

AEPCC Guías

SEGUIMIENTO

- Tasa Recurrencia: entre 20-50 %
  - Más si extensas, márgenes positivos en escisión, multifocales, inmunosuprsión y tabaco.

- Riesgo de Progresión:
  - 6,5 % en algunas series pueden progresar a C.I.
    - La mitad eran Ca. Ocultos en el diagnóstico VIN inicial
  - 9 % si no había tratamiento (33 % si VIN diferenciado)
    - Tiempo entre 4-14 años.

  - Seguimiento:
    - No Guías claras. Al menos 10 años.
    - Siempre en Unidades especialidades UTGI

Cáncer Vulvar tras VIN Diferenciado

LIQUEN ESCLEROSO
CÁNCER D VULVA
63 años
2 años con escozor y prurito
4 meses incómoda
2 meses sin poder deambular bien

AEPCC Guías

Control post-tratamiento de la VIN

Inspección detallada de la vulva +/- Vulvoscopia

Inspección detallada del tracto genital inferior

Primer control 6 meses*

Segundo control 12 meses

Control anual durante 10 años

*** Inmunodeprimidas:**
Control trimestral los dos primeros años y posteriormente semestral

PREVENCIÓN PRIMARIA V.I.N.

- Evitar Factores de Riesgo para Infección VPH
  - Tabaco,..
- Vacuna frente a la Infección por VPH:
  - Repercusión en reducción lesiones premalignas
    - Eficacia frente a VIN 2-3 del 90-100 %
    - Altamente posible la Eficiencia
      - Especialmente en Vacunación en niñas-adolescentes

CRITICAL EFFICACY RESULTS AGAINST 16-18 RELATED CIN3/VIN, VAIN 2/3 USING THE QUADRIVALENT VACCINE

Endpoint	Efficacy	95% CI
CIN 3 due to HPV16/18, HPV naïve cohort	100%	90.5 to 100%
VaIN 2/3 or VIN 2/3 due to HPV16, HPV naïve cohort	94.9%	68.3 to 99.9%
CIN 3 due to HPV16/18, intent to treat cohort	43.5%	27.3 to 56.2%
CIN 3 due to any HPV type, HPV naïve cohort	43%	13.0 to 63.2%

See Munoz et al. 2012

CONCLUSIONES

Committe on Gynecologic Practice of ACOG and ASCCP, 2011



- PREVENCIÓN
  - Vacunación
  - Suspender tabaco
  - Tratar alt. Dermatológicas
- DIAGNÓSTICO
  - No hay cribado
  - Sí explorar vulva
  - Sí Biopsia liberal

CONCLUSIONES

Committe on Gynecologic Practice of ACOG and ASCCP, 2011



- TRATAMIENTO
  - Individualizado
  - Conservador: Recomendado
  - Si tratar: ESCISIONAL
  - LASER: Aceptable
  - Ver otras.

- SEGUIMIENTO
  - POR RECURRENCIAS (40%)
  - POR Riesgo Ca. (4 %)
  - Cada 6 m/2-3 años/y / año

RECOMENDACIONES

- El objetivo de diagnosticar y tratar los VIN es prevenir el Ca. Vulva.
- Por su variabilidad, es obligada la histología ante cualquier lesión sospechosa y no filiada.
- En todos los casos VIN se recomienda tratar.
  - VIN común y no invasión, destructiva-tópica.
  - VIN Diferenciado: Escisión.
- Buscar estrategias que combinen eficacia con conservar función vulvar y anatomía.
- Por las recidivas y progresión, es obligado el control continuado de estas lesiones.

AEPCC Guías

MUCHAS GRACIAS POR LA ATENCIÓN