

¿Puede ayudar la Inteligencia Artificial a diagnosticar tumores ováricos?

Martínez Más J¹, Bueno Crespo A², Martínez España R², Remezal Solano M^{3,4}, Martínez Cendán JP^{1,3}

¹Servicio de Ginecología, Hospital General Universitario Santa Lucía, Cartagena.

²Departamento de Ciencias Computacionales, Universidad Católica San Antonio de Murcia (UCAM).

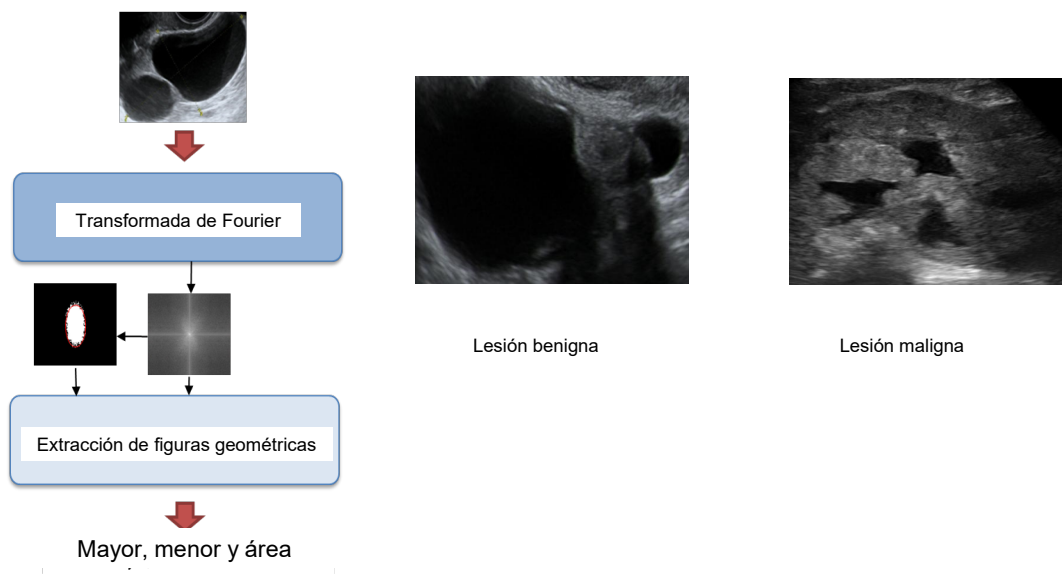
³Departamento de Medicina, Universidad Católica San Antonio de Murcia (UCAM).

⁴Servicio de Ginecología, Hospital Clínico Universitario Virgen de la Arrixaca, Murcia.

Introducción: Los tumores de ovario son uno de los grupos diagnósticos más comunes al que se enfrenta un ginecólogo a diario, siendo el examen ecográfico la prueba diagnóstica más utilizada para su caracterización prequirúrgica. Aún así, se trata de una prueba altamente examinador-dependiente, pudiendo haber una gran variabilidad entre dos diferentes especialistas al examinar el mismo caso.

Objetivo: El objetivo de este trabajo es la evaluación de diferentes sistemas bien conocidos de Aprendizaje-máquina para realizar la clasificación automática de tumores ováricos a partir de imágenes ecográficas.

Material y Métodos: Partimos de 187 imágenes de pacientes reales, cuyo diagnóstico anatomopatológico fue obtenido en menos de 120 días tras la toma de la imagen ecográfica. Cada imagen ha sido procesada mediante Transformada de Fourier, extrayendo Histogramas de Intensidad y Patrones Binarios Locales. Se ha aplicado tres técnicas de Aprendizaje-máquina clásicas para realizar la clasificación: K-Nearest Neighbours (KNN), Linear Discriminant (LD) y Support Vector Machine (SVM).



KNN: Clasifica la imagen en función de la etiqueta más cercana entre la mayoría de ejemplos de entrenamiento siguiendo para ello la siguiente fórmula de la métrica Minkowski. Dados dos diferentes vectores de entrada X_n y X_m , su distancia viene dada por:

$$d_{n,m} = \sqrt[p]{\sum_{i=1}^d |x_{n,i} - x_{m,i}|^p}$$

siendo d igual a 3 en nuestro trabajo. City block metric se obtiene con $p=1$, mientras que con $p=2$ obtenemos la distancia Euclidiana (los dos tipos de cálculos que realizamos para la clasificación).

Su desventaja es que el sistema debe retener todos los ejemplos de entrenamiento para poder clasificar nuevas imágenes.

LD: Este clasificador obtiene la etiqueta utilizando una combinación lineal ponderada de las imágenes de entrada:

$$y(\mathbf{x}) = w_0 + w_1x_1 + w_2x_2 + \dots + w_dx_d$$

donde $w=[w_1, w_2, \dots, w_d]$ es el vector de ponderación y w_0 el sesgo. La magnitud de la ponderación w_i muestra la importancia de x_i y su signo indica si el efecto es positivo o negativo. x es asignado al grupo C1 si $y(x) > 0$ y al grupo C2 si $y(x) < 0$.

SVM: Después de que la entrada sea transformada por la aplicación de kernel, determina el hiperplano marginal máximo para separar los dos diferentes grupos de clasificación en el espacio multidimensional resultante. Hemos utilizado dos procedimientos de entrenamiento: Least Squares (LS) y Sequential Minimal Optimization (SMO).

Resultados

Método de clasificación		ACC (en %)	AUC
KNN	Euclidean distance, $K=1$	50.27	0.4836
	Euclidean distance, $K=10$	52.94	0.4522
	Euclidean distance, $K=15$	56.68	0.4377
	Euclidean distance, $K=30$	55.08	0.3907
	City block distance, $K=1$	53.48	0.5127
	City block distance, $K=10$	57.20	0.5169
	City block distance, $K=15$	58.29	0.4912
	City block distance, $K=30$	58.29	0.4801
LD	Least Squares method	85.56	0.8514
SVM	SMO training	86.10	0.8545
	(with Linear kernel) LS training	87.70	0.8740

Conclusiones: Los métodos de Aprendizaje-Máquina pueden ser eficientemente utilizados para el desarrollo de la fase de clasificación en Sistemas Computacionales de Ayuda al Diagnóstico para imágenes ecográficas de tumores ováricos. En particular, LD y SVM pueden ofrecer una clasificación automática con gran precisión. Por otro lado, y de acuerdo a los resultados obtenidos, los descriptores geométricos obtenidos mediante la función Transformada de Fourier aporta una información relevante y muy útil para la clasificación de tumores ováricos.