

HERNIA DIAFRAGMATICA DERECHA CON SITUS INVERUS; A PROPÓSITO DE UN CASO.

Vázquez Campà, Raquel; Bueno González, MM. Urbano Reyes, MI; Rubio Ciudad, M; García Cegarra, PM; Martínez Martínez, A; Gómez Leal, P.

Hospital Universitario Santa Lucía. Cartagena, Murcia

*Servicio de Obstetricia y Ginecología de Hospital General Universitario Santa Lucía

INTRODUCCIÓN

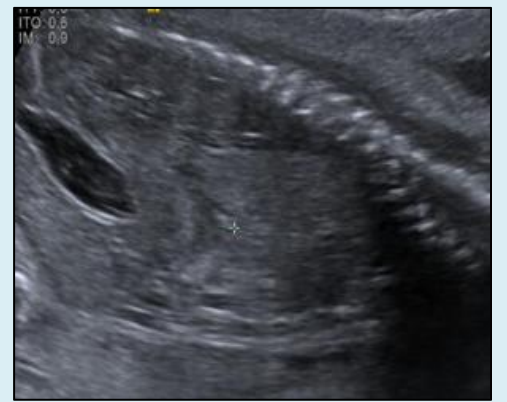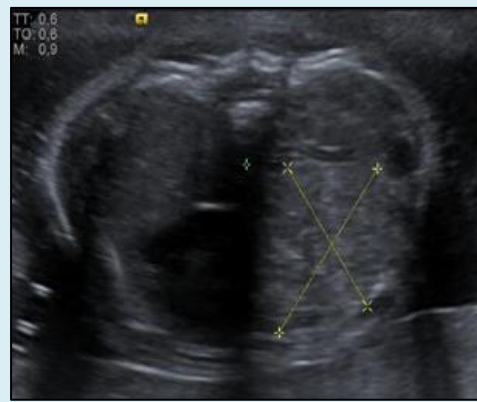
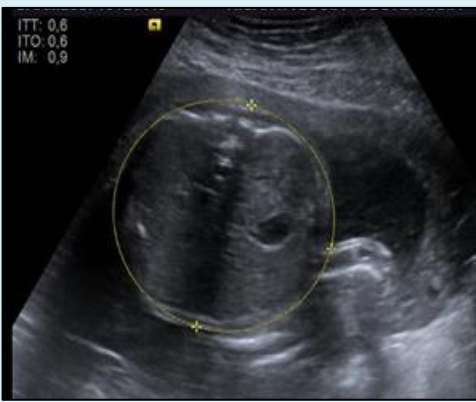
La hernia diafragmática congénita es un defecto diafragmático con una elevada mortalidad perinatal secundaria a hipoplasia pulmonar y/o hipertensión intrapulmonar. De forma aislada ocurre en 1/400 gestaciones. En un 80% de los casos es izquierda, solo en el 20% derecha. Ante el diagnóstico es necesario definir el tipo de hernia en base a hallazgos ecográficos, descartar anomalías asociadas mediante estudio genético y anatómico completo, establecer el pronóstico en base a parámetros tales como grado de hipoplasia pulmonar, lado de la hernia, tamaño pulmonar y presencia o no de herniación hepática y predecir la probabilidad de supervivencia postnatal con o sin terapia fetal y valorar así la opción de realizar o no la oclusión traqueal por fetoscopia.

MATERIAL Y MÉTODOS

Presentamos el caso clínico de una paciente gestante de 29 años, con antecedente de tres partos previos de curso normal. Como único dato a destacar, presenta consanguinidad con su pareja, que presenta en ecografía morfológica pérdida de homogeneidad de campos pulmonares, ausencia de integridad diafragmática y desviación de mediastino. Se completa exploración morfológica detallada y ante la presencia de:

- Dextrocardia con levoposición cardiaca
- Pulmón derecho reemplazado ocupado por contenido intestinal
- Cámara gástrica y aorta descendente en abdomen derecho
- Hígado y vena cava a la izquierda

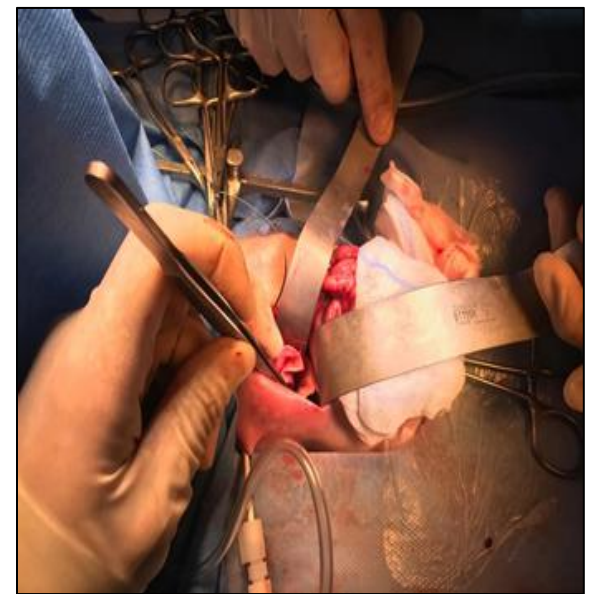
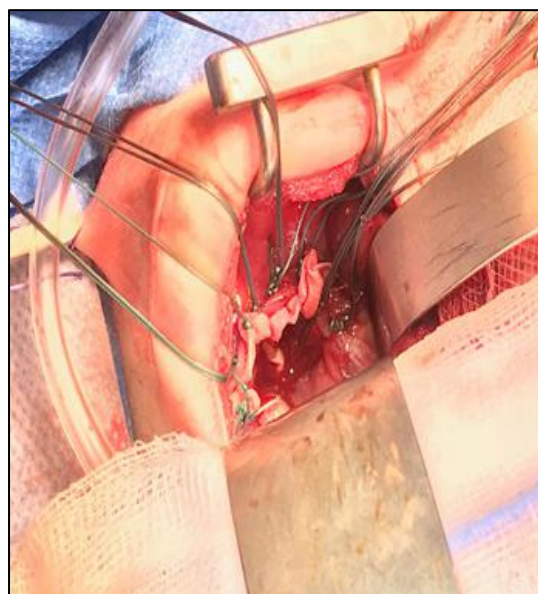
Se sospecha la existencia de situs inverso y hernia diafragmática derecha. Resto dentro de la normalidad.



Se realiza amniocentesis para estudio genético mediante test de Array-CGH que resulta normal. Se contacta con centro de referencia para valoración de pronóstico y posibilidad de terapia fetal mediante oclusión traqueal que se descarta por LHR O/E 51% y Doppler de la arteria pulmonar normal; todo ello asociado a una supervivencia superior a 85-90%. En la semana 30 se realiza cesárea urgente con ampliación en T por procidencia de pie y mano en vagina, nace un varón de 1790g. Se realiza ecocardiograma que confirma diagnóstico.

Se interviene el primer día de vida; se repara rodete diafragmático que es insuficiente para el cierre del defecto por lo que se coloca malla de pericardio bovino.

Actualmente 35 días de vida, 2400g, precisa mínimo soporte respiratorio con oxígeno en gafas nasales con fiO_2 21%. Ha iniciado alimentación por succión con adecuada ganancia ponderal y recibe tratamiento con inhibidores de la bomba de protones por reflujo gastroesofágico.



CONCLUSIONES

La hernia diafragmática constituye una malformación frecuente. Es importante llevar a cabo un protocolo de estudio bien establecido que nos permita descartar otras malformaciones estructurales o anomalías cromosómicas asociadas que puedan ensombrecer el pronóstico así como valorar la posibilidad de terapia fetal mediante oclusión traqueal que puede incrementar la posibilidad de supervivencia hasta en un 35% en casos de hernia diafragmática derecha.