

ENDOMETRIOSIS PROFUNDA REFRACTARIA

García Campaña, E; Muñoz Contreras, M; Cortés Sandoval, S; Iniesta Albadalejo, M.A; Guijarro Campillo, A.R; Marín Sánchez, P; Cánovas Lopez, L; Nieto Díaz, A.

CASO CLÍNICO:

Paciente de 34 años

Antecedentes médicos : colon irritable y síndrome ansioso depresivo.

En seguimiento por endometriosis ovárica.

Motivo de consulta: dolor pélvico intenso que requiere analgesia diaria refractaria a analgésicos y a dos líneas de tratamiento hormonal:

-Levonorgestrel/Etinilestradiol 0,1 mg/0,02 mg en pauta continua durante 6 meses (con mala tolerancia por la aparición de acné)

-Progesterona natural micronizada 200 mg durante tres meses.

Tras el tratamiento persiste clínica intensa de dismenorrea, distensión abdominal, dispareunia con conductas de evitación, disquecia y disuria, además de sangrado uterino anormal.

Exploración física: muy dolorosa, con movilidad uterina reducida. Se tacta un nódulo en el ligamento úterosacro izquierdo empastado.

Pruebas complementarias:

- Biopsia de endometrio y citología: normales.
- Analítica: discreta elevación de marcadores tumorales: Ca 19.9 56 UI/ml y Ca 125 88 UI/ml.
- Ecografía vaginal: Útero con deslizamiento reducido. Endometriomas bilaterales, el mayor en ovario derecho de 38 x 28 mm (figura 3). Ambos ovarios adheridos a cara posterior uterina. Nódulo en ligamento uterosacro izquierdo (figura1). Asa intestinal fija (figura 2).
- RMN (figura 4):Signos sugerentes de endometriosis profunda.

Plan terapéutico:

Ante la clínica incapacitante tras varias líneas de tratamiento médico se propone cirugía radical conservadora de endometriosis profunda.

El postoperatorio cursa sin incidencias.

Seguimiento:

Tras la intervención, en controles posteriores, solo refiere una leve disquecia.

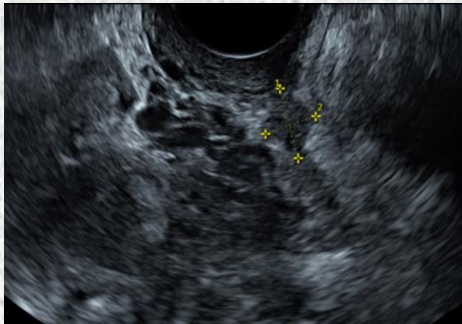


Figura 1: Nódulo en úterosacro izquierdo

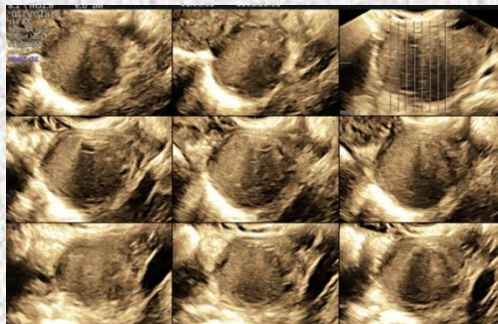


Figura 2: Asa intestinal adherida.

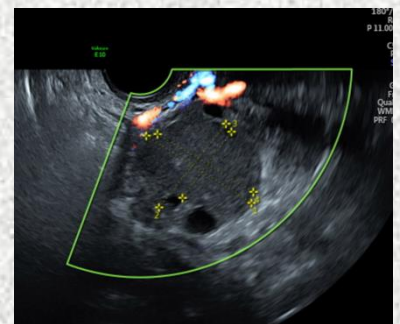

Figura 3: Endometrioma izquierdo.

DISCUSIÓN:

La endometriosis es una enfermedad benigna caracterizada por la presencia de tejido endometrial ectópico. Se presenta clínicamente como dismenorrea, dispareunia, dolor crónico e infertilidad. Los síntomas pueden ser desde leves hasta afectar gravemente la calidad de vida de las pacientes. Se clasifica en peritoneal, ovárica y profunda si bien estas formas de presentación suelen asociarse con frecuencia.

Normalmente el diagnóstico es presuntivo basado en la historia clínica, la exploración física y las pruebas complementarias (ecografía y resonancia magnética), aunque el diagnóstico de certeza es histológico.

El tratamiento con anticonceptivos tiene como objetivo disminuir o eliminar los síntomas, mientras que el tratamiento definitivo es la cirugía radical.

CONCLUSIONES:

Se debe considerar la cirugía radical de endometriosis en los casos refractarios a tratamiento médico.

La implicación de otras estructuras pélvicas en la endometriosis profunda obliga a realizar un abordaje integral en estas pacientes bajo un punto de vista multidisciplinar.

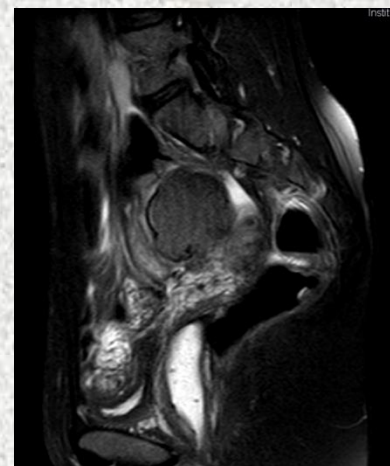


Figura 4: Signos sugerentes de endometriosis profunda.

Bibliografía:

1. Vercellini P, Viganò P, Somigliana E, Fedele L. Endometriosis: pathogenesis and treatment. Nat Rev Endocrinol 2014; 10:261.
2. Jansen RP, Russell P. Nonpigmented endometriosis: clinical, laparoscopic, and pathologic definition. Am J Obstet Gynecol 1986; 155:1154.
3. Clement PB. The pathology of endometriosis: a survey of the many faces of a common disease emphasizing diagnostic pitfalls and unusual and newly appreciated aspects. Adv Anat Pathol 2007; 14:241.